

Хирургия и ОНКОЛОГИЯ

- Эндоскопическая РЧА
- под контролем ультразвукографии как новый метод лечения нейроэндокринных опухолей поджелудочной железы и вариант анальгезии. Первый опыт в России

- Сравнительный анализ клинико-морфологических данных больных разных возрастных групп, перенесших экстренные хирургические вмешательства по поводу осложненного рака ободочной кишки

- Скрининговая колоноскопия – эффективный способ профилактики колоректального рака

•••••
Surgery
and Oncology
•••••

Журнал «Хирургия и онкология» входит в перечень ведущих рецензируемых научных периодических изданий, рекомендованных Высшей аттестационной комиссией для публикации основных научных результатов диссертаций на соискание ученых степеней кандидата и доктора наук.

Журнал включен в Научную электронную библиотеку и Российский индекс научного цитирования (РИНЦ), имеет импакт-фактор, зарегистрирован в CrossRef, статьи индексируются с помощью идентификатора цифрового объекта (DOI). Электронная версия журнала представлена в ведущих российских и мировых электронных библиотеках, в том числе в EBSCO и DOAJ.

Хирургия И ОНКОЛОГИЯ

ИЗДАНИЕ
для онкологов, хирургов,
радиотерапевтов, специалистов
по лучевой диагностике

Е Ж Е К В А Р Т А Л Ь Н Ы Й Н А У Ч Н О - П Р А К Т И Ч Е С К И Й Р Е Ц Е Н З И Р У Е М Ы Й Ж У Р Н А Л

<https://www.onco-surgery.info>

Целью журнала является поддержка непрерывного медицинского образования специалистов, занимающихся вопросами диагностики и лечения онкологических заболеваний, обобщение доступной информации в области хирургии и онкологии на русском языке, публикация и анализ результатов отечественных исследований в этой области.

В журнале обзревается наиболее важные научные события, публикуются выводы и постановления крупных конференций и съездов. Обобщенные современные данные по узким тематикам специальности предоставляются в разделе «Обзор литературы». Формат издания также предполагает публикацию клинических наблюдений редких форм заболеваний и применения нестандартных лечебных методик.

В журнале публикуются результаты как фундаментальных, так и клинических исследований, а также освещаются вопросы, связанные с работой врачей смежных специальностей, которые могут быть значимы для профессиональной подготовки кадров.

О С Н О В А Н В 2 0 1 0 Г .

Учредитель: ФГБУ «Национальный медицинский исследовательский центр онкологии имени Н.Н. Блохина» Министерства здравоохранения Российской Федерации

Адрес редакции: 115522, г. Москва, Каширское шоссе, д. 23, эт. 3, пом. II, к. 31

Статьи направлять по адресу: 115522, Москва, Каширское шоссе, 24, стр. 15. С.С. Гордеев
или на e-mail: info@oncoproct.ru

Редакторы: Е.А. Савчук, Н.М. Троянова
Координатор В.Е. Бугаёв
Корректор Р.В. Журавлева
Дизайн Е.В. Степанова
Верстка О.В. Гончарук

Служба подписки и распространения
И.В. Шургаева, +7 (499) 929-96-19,
base@abvpress.ru

Руководитель проекта
А.Г. Прилепская, +7 (965) 319-10-53,
alla@abvpress.ru

*Журнал зарегистрирован
в Федеральной службе по надзору*

в сфере связи, информационных технологий и массовых коммуникаций ЭЛ № ФС 77-85909 от 25.08.2023.

При полной или частичной перепечатке материалов ссылка на журнал «Хирургия и онкология» обязательна.

Редакция не несет ответственности за содержание публикуемых рекламных материалов.

В статьях представлена точка зрения авторов, которая может

не совпадать с мнением редакции.

ISSN 2949-5857 (Online)

Хирургия и онкология. 2023.

Том 13. № 3. 1–64.

Прежние названия

журнала: «Онкологическая

колопроктология»,

переименован в августе

2019 г., «Газовая хирургия

и онкология», переименован

в августе 2023 г.»

<https://www.onco-surgery.info>

3 **ТОМ 13**
'23

ГЛАВНЫЙ РЕДАКТОР

Стилиди Иван Сократович, д.м.н., профессор, академик РАН, директор ФГБУ «Национальный медицинский исследовательский центр онкологии им. Н.Н. Блохина» (НМИЦ онкологии им. Н.Н. Блохина) Минздрава России, главный внештатный специалист-онколог Минздрава России (Северо-Западного, Южного, Уральского, Сибирского, Дальневосточного федерального округа) (Москва, Россия)

ЗАМЕСТИТЕЛЬ ГЛАВНОГО РЕДАКТОРА

Гордеев Сергей Сергеевич, д.м.н., ведущий научный сотрудник онкологического отделения абдоминальной онкологии № 3 (колопроктологии) ФГБУ «НМИЦ онкологии им. Н.Н. Блохина» Минздрава России, ответственный секретарь РОСКР (Москва, Россия)

ВЫПУСКАЮЩИЙ РЕДАКТОР

Иванов Валерий Анатольевич, к.м.н., врач-радиотерапевт отделения радиотерапии ФГБУ «НМИЦ онкологии им. Н.Н. Блохина» Минздрава России (Москва, Россия)

ОТВЕТСТВЕННЫЙ СЕКРЕТАРЬ

Егенов Омар Алиевич, к.м.н., хирург-онколог онкологического отделения хирургических методов лечения № 7 (опухолей гепатопанкреатобилиарной зоны) ФГБУ «НМИЦ онкологии им. Н.Н. Блохина» Минздрава России (Москва, Россия)

РЕДАКЦИОННАЯ КОЛЛЕГИЯ

Алиев Вячеслав Афандиевич, д.м.н., старший научный сотрудник отделения абдоминальной онкологии № 3 (колопроктологии) ФГБУ «НМИЦ онкологии им. Н.Н. Блохина» Минздрава России (Москва, Россия)

Артамонова Елена Владимировна, д.м.н., заведующая химиотерапевтическим отделением № 1 ФГБУ «НМИЦ онкологии им. Н.Н. Блохина» Минздрава России (Москва, Россия)

Аюпов Рустем Талгатович, к.м.н., заместитель главного врача по медицинской части, ГБУЗ «Республиканский клинический онкологический диспансер» Минздрава Республики Башкортостан (Уфа, Россия)

Башанкаев Бадма Николаевич, главный научный консультант, GMS Hospital, ассистент кафедры хирургии института последипломного образования ФГАОУ ВО «Первый Московский государственный медицинский университет им. И.М. Сеченова» Минздрава России, заместитель руководителя Комитета Государственной думы по охране здоровья (Москва, Россия)

Гатауллин Ильгиз Габдуллович, д.м.н., профессор кафедры онкологии, радиологии и паллиативной медицины Казанской государственной медицинской академии – филиала ФГБОУ ДПО «Российская медицинская академия непрерывного профессионального образования» Минздрава России, заслуженный врач РФ и Республики Татарстан (Казань, Россия)

Геворкян Юрий Артушевич, д.м.н., профессор, заведующий отделением общей онкологии ФГБУ «Ростовский научно-исследовательский онкологический институт» Минздрава России (Ростов-на-Дону, Россия)

Каганов Олег Игоревич, д.м.н., профессор, заведующий кафедрой онкологии ФГБОУ ВО «Самарский государственный медицинский университет» Минздрава России, заместитель главного врача по научной работе ГБУЗ «Самарский областной клинический онкологический диспансер» (Самара, Россия)

Калинин Алексей Евгеньевич, к.м.н., старший научный сотрудник онкологического отделения хирургических методов лечения № 6 (абдоминального) ФГБУ «НМИЦ им. Н.Н. Блохина» Минздрава России (Москва, Россия)

Костенко Николай Владимирович, д.м.н., проректор по лечебной работе и развитию регионального здравоохранения, заведующий кафедрой хирургических болезней последипломного образования с курсом колопроктологии ФГБОУ ВО «Астраханский государственный медицинский университет» Минздрава России, заместитель главного врача по хирургической помощи ГБУЗ АО «Александро-Мариинская областная клиническая больница» (Астрахань, Россия)

Мамедли Заман Заурович, д.м.н., заведующий отделением абдоминальной онкологии № 3 (колопроктологии) ФГБУ «НМИЦ онкологии им. Н.Н. Блохина» Минздрава России, председатель РОСКР (Москва, Россия)

Матвеев Всеволод Борисович, член-корр. РАН, д.м.н., профессор, член группы EAU по написанию рекомендаций по лечению рака предстательной железы, президент Российского общества онкоурологов, заместитель директора по научной и инновационной работе аппарата управления и заведующий урологическим отделением НИИ клинической онкологии ФГБУ «НМИЦ онкологии им. Н.Н. Блохина» Минздрава России (Москва, Россия)

Моисеенко Фёдор Владимирович, д.м.н., заведующий химиотерапевтическим отделением № 1 ГБУЗ «Санкт-Петербургский клинический научно-практический центр специализированных видов медицинской помощи (онкологический)» Минздрава России (Санкт-Петербург, Россия)

Невольских Алексей Алексеевич, д.м.н., заместитель главного врача клинического радиологического сектора Медицинского радиологического научного центра им. А.Ф. Цыба – филиала ФГБУ «Национальный медицинский исследовательский центр радиологии» Минздрава России, профессор кафедры хирургических болезней Обнинского института атомной энергетики – филиала ФГАОУ ВО «Национальный исследовательский ядерный университет «МИФИ» (Обнинск, Россия)

Тамразов Расим Ильхамович, д.м.н., директор ГАУЗ ТО «МКМЦ «Медицинский город» (Тюмень, Россия)

Тер-Ованесов Михаил Дмитриевич, д.м.н., профессор, заведующий кафедрой онкологии и лучевой терапии МГМСУ им. А.И. Евдокимова (Москва, Россия)

Федянин Михаил Юрьевич, д.м.н., руководитель службы химиотерапевтического лечения ГБУЗ «Московский многопрофильный клинический центр «Коммунарка» Департамента здравоохранения г. Москвы (Москва, Россия)

Черных Марина Васильевна, к.м.н., заместитель директора по радиологическим методам лечения НИИ клинической онкологии, заведующая отделением радиотерапии ФГБУ «НМИЦ онкологии им. Н.Н. Блохина» Минздрава России (Москва, Россия)

ЗАРУБЕЖНЫЕ РЕДАКТОРЫ

Аветисян Артур Арменакович, к.м.н., заместитель директора, главный врач Национального центра онкологии им. В.А. Фанарджяна, хирург-онколог, маммолог (Ереван, Армения)

Баласникова Светлана Сергеевна, к.м.н., научный сотрудник отделения рентгенологии по патологиям желудочно-кишечного тракта, The Royal Marsden Hospital, NHS Foundation Trust (Лондон, Великобритания)

Гоцадзе Илья Давидович, к.м.н., Научно-исследовательский институт клинической медицины, доктор медицины, академик Медицинской академии Грузии (Тбилиси, Грузия)

Гулиев Фуад Адалетович, к.м.н., заведующий отделением онкоурологии Национального центра онкологии Министерства здравоохранения Азербайджанской Республики (Баку, Азербайджанская Республика)

Исмаилов Ильгар Абид оглы, заведующий хирургическим отделением Республиканского медико-диагностического центра (Баку, Азербайджан)

Кохнюк Виктор Тихонович, д.м.н., заместитель директора по хирургии ГУ «Республиканский научно-практический центр онкологии и медицинской радиологии им. Н.Н. Александрова» (Минск, Республика Беларусь)

Макишев Абай Каиргожинович, профессор, академик Академии клинической и фундаментальной медицины РК, заведующий кафедрой онкологии АО «Медицинский Университет Астана» (Астана, Казахстан)

Митин Тимур, д.м.н., профессор, доцент кафедры радиационной медицины Орегонского университета здоровья и науки, член Американского общества терапевтической радиологии и онкологии (ASTRO), Американского колледжа радиологии (ACR), Американского общества клинической онкологии (ASCO), Американской ассоциации исследований рака (AACR), Фонда поддержки научных исследований в онкологии, Общества паллиативной радиационной онкологии (Портленд, США)

Наврұзов Саримбек Наврұзович, д.м.н., профессор кафедры онкологии и радиологии Ташкентского института усовершенствования врачей, член Международной ассоциации хирургов, гастроэнтерологов и онкологов (IASGO), Ассоциации колоректальных хирургов стран АСЕАН, Европейского общества медицинской онкологии (ESMO), Американского общества клинической онкологии (ASCO), Европейской онкологической организации (ECCO) (Ташкент, Республика Узбекистан)

Параваиз Амжад, профессор, директор Европейской школы роботической колоректальной хирургии (EARCS), руководитель отделения лапароскопической и роботической колоректальной хирургии клиники Champalimud Foundation (Лиссабон, Португалия), руководитель отделения колоректальной хирургии клиники Poole General Hospital (Пул, Великобритания)

РЕДАКЦИОННЫЙ СОВЕТ

Алиев Фуад Шамильевич, д.м.н., профессор, заведующий кафедрой общей хирургии ФГБОУ ВО «Тюменский государственный медицинский университет» Минздрава России (Тюмень, Россия)

Барсуков Юрий Андреевич, д.м.н., профессор, обладатель гранта Президента РФ (2007 г.), лауреат премии Правительства РФ в области науки и техники (2004 и 2013 гг.), Почетный председатель Российского общества специалистов по колоректальному раку (РОСКР), с 2003 по 2013 г. заведующий хирургическим отделением № 3 (онкопроктологии) ФГБУ «НМИЦ онкологии им. Н.Н. Блохина» Минздрава России (Москва, Россия)

Галлямов Эдуард Абдулхаевич, д.м.н., профессор, заслуженный врач РФ, лауреат премии Правительства РФ, заведующий кафедрой общей хирургии лечебного факультета ФГАОУ ВО «Первый Московский государственный медицинский университет им. И.М. Сеченова» Минздрава России, заместитель директора по хирургии МНОЦ ФГБОУ ВО «Московский государственный университет им. М.В. Ломоносова» (Москва, Россия)

Карачун Алексей Михайлович, д.м.н., профессор, заведующий хирургическим отделением абдоминальной онкологии ФГБУ «Национальный медицинский исследовательский центр онкологии им. Н.Н. Петрова» Минздрава России (Санкт-Петербург, Россия)

Рыбаков Евгений Геннадиевич, д.м.н., профессор РАН, научный руководитель 3-го хирургического отделения (онкопроктологии) ФГБУ «Национальный медицинский исследовательский центр колопроктологии им. А.Н. Рыжих» Минздрава России (Москва, Россия)

Тюляндин Сергей Алексеевич, д.м.н., профессор, главный научный сотрудник Научно-исследовательского института клинической онкологии им. Н.Н. Трапезникова ФГБУ «НМИЦ онкологии им. Н.Н. Блохина» Минздрава России, лауреат Государственной премии РФ в области науки и техники (Москва, Россия)

Хатьков Игорь Евгеньевич, д.м.н., академик РАН, директор ГБУЗ «Московский клинический научно-практический центр Департамента здравоохранения г. Москвы», заведующий кафедрой факультетской хирургии № 2 ФГБОУ ВО «Московский государственный медико-стоматологический университет им. А.И. Евдокимова» Минздрава России, член правления Российского общества эндоскопических хирургов, член Ассоциации хирургов-гепатологов России, член Европейской ассоциации эндоскопических хирургов (EAES), Европейского общества хирургов-онкологов (ESSO), Международного общества бариатрических хирургов (IFSO) (Москва, Россия)

Шельгин Юрий Анатольевич, д.м.н., профессор, академик РАН, научный руководитель ФГБУ «Национальный медицинский исследовательский центр колопроктологии им. А.Н. Рыжих» Минздрава России, президент Ассоциации колопроктологов России (Москва, Россия)

THE JOURNAL OF N.N. BLOKHIN NATIONAL MEDICAL RESEARCH CENTER OF ONCOLOGY, MINISTRY OF HEALTH OF RUSSIA, AND OF THE ALL-RUSSIAN PUBLIC ORGANIZATION "RUSSIAN COLORECTAL CANCER SOCIETY"



The journal "Surgery and Oncology" is put on the Higher Attestation Commission list of leading peer-reviewed scientific periodicals recommended to publish the basic research results of candidate's and doctor's theses.

The journal is included in the Scientific Electronic Library and the Russian Science Citation Index (RSCI) and has an impact factor; it is registered in the CrossRef, its papers are indexed with the digital object identifier (DOI). The journal's electronic version is available in the leading Russian and international electronic libraries, including EBSCO and DOAJ.



Surgery and oncology

THE JOURNAL
is intended for oncologists,
surgeons, radiotherapists,
specialists in radiation diagnostics

QUARTERLY PEER-REVIEWED SCIENTIFIC-AND-PRACTICAL JOURNAL

<https://www.onco-surgery.info>

The aim of the journal is to support the continuous medical education of specialists involved in the diagnosis and treatment of cancer, a synthesis of available information in the field of surgery and oncology and publication in Russian, publication and analysis of results of domestic research in this area.

The journal surveyed the most important scientific events, publishes the conclusions and resolutions of major conferences and congresses. Summarized current data on narrower topics of the specialty are provided in the section "Literature Review". The format of the publication also involves the publication of clinical cases of rare forms of diseases and use of unconventional treatment methods.

The journal publishes results of fundamental and clinical research, and addresses issues related to the work of allied professions, which can be important for professional training.

FOUNDED IN 2010

3 VOL. 13
'23

Founder:

N.N. Blokhin National Medical
Research Center of Oncology, Ministry
of Health of Russia
Editorial Office:
Room II/31, Build. 15, 24
Kashirskoe Shosse, Moscow, 115522.

Articles should be sent

to S.S. Gordeev, Build. 15, 24
Kashirskoye Shosse, Moscow, 115522
or e-mail: info@oncoproct.ru

Editors: E.A. Savchuk, N.M. Troyanova
Coordinating Editor V.E. Bugayov

Proofreader R.V. Zhuravleva
Designer E.V. Stepanova
Maker-up O.V. Goncharuk

Subscription & Distribution Service
I.V. Shurgaeva,
+7 (499) 929-96-19,
base@abvpress.ru

Project Manager
A.G. Prilepskaya +7 (965) 319-10-53,
alla@abvpress.ru

*The journal was registered
at the Federal Service for Surveillance
of Communications, Information*

*Technologies, and Mass Media
EL № FS 77-85909
dated 25.08.2023.*

**If materials are reprinted in whole
or in part, reference must necessarily
be made to the "Surgery and
Oncology".**

**The editorial board is not responsible
for advertising content.**

**The authors' point of view given
in the articles may not coincide
with the opinion of the editorial
board.**

ISSN 2949-5857 (Online)

Surgery and Oncology.
2023. Vol. 13. No. 3. 1–64.

The former titles of the journal:
"Colorectal Oncology", renamed
in August 2019,
"Pelvic Surgery and Oncology",
renamed in August 2023.

<https://www.onco-surgery.info>

CHIEF EDITOR

Stilidi, Ivan S., MD, PhD, Professor, Academician of the Russian Academy of Sciences, Director of N.N. Blokhin National Medical Research Center of Oncology, Ministry of Health of Russia, Chief Freelance Specialist-Oncologist of the Ministry of Health of Russia (North-West, South, Ural, Siberian, Far Eastern Federal Districts) (Moscow, Russia)

DEPUTY CHIEF EDITOR

Gordeev, Sergey S., MD, PhD, Senior Researcher of the Oncological Department of Abdominal Oncology No. 3 (Coloproctology) at N.N. Blokhin National Medical Research Center of Oncology, Executive Secretary of RCCS (Moscow, Russia)

COMMISSIONING EDITOR

Ivanov, Valery A., MD, PhD, Radiotherapist, Department of Radiotherapy at N.N. Blokhin National Medical Research Center of Oncology, Ministry of Health of Russia (Moscow, Russia)

EXECUTIVE EDITOR

Egenov, Omar A., MD, PhD, Surgeon-Oncologist of the Oncology Department of Surgical Methods of Treatment No. 7 (tumors of the hepatopancreatobiliary zone) of N.N. Blokhin National Medical Research Center of Oncology, Ministry of Health of Russia (Moscow, Russia)

EDITORIAL BOARD

Aliiev, Vyacheslav A., MD, PhD, Senior Researcher in the Abdominal Oncology No. 3 (Colorectal Oncology) at N.N. Blokhin National Medical Research Center of Oncology, Ministry of Health of Russia (Moscow, Russia)

Artamonova, Elena V., MD, PhD, Head of the Chemotherapy Department No. 1 at N.N. Blokhin National Medical Research Center of Oncology, Ministry of Health of Russia (Moscow, Russia)

Ayupov, Rustem T., MD, PhD, Deputy Chief Physician at the Republican Clinical Oncologic Dispensary, Ministry of Health of the Republic of Bashkortostan (Ufa, Russia)

Bashankaev, Badma N., Chief Scientific Consultant at GMS Hospital; Assistant in the Department of Surgery at the Institute of Postgraduate Education, I.M. Sechenov First Moscow State Medical University, Ministry of Health of Russia, Deputy Head of the State Duma Committee on Health Protection (Moscow, Russia)

Gataullin, Ilgiz G., MD, PhD, Professor of the Department of Oncology, Radiology and Palliative Medicine of the Kazan State Medical Academy – a branch of the Russian Medical Academy of Postgraduate Education, Ministry of Health of Russia, Honored Doctor of the Russian Federation, Honored Doctor of the Republic of Tatarstan (Kazan, Russia)

Gevorgyan, Yuriy A., MD, PhD, Professor, Head of the Department of General Oncology at the Rostov Research Institute of Oncology, Rosmedtechnologies (Rostov-on-Don, Russia)

Kaganov, Oleg I., MD, PhD, Professor, Head of the Department of Oncology, Samara State Medical University, Ministry of Health of Russia, Deputy Chief Physician for Research, Samara Regional Clinical Oncological Dispensary (Samara, Russia)

Kalinin, Aleksey E., MD, PhD, Senior Researcher, Oncology Department of Surgical Methods of Treatment No. 6 (abdominal) of N.N. Blokhin National Medical Research Center of Oncology, Ministry of Health of Russia (Moscow, Russia)

Kostenko, Nikolay V., MD, PhD, Vice-Rector for Clinical Work and Regional Health Development, Head of the Department of Surgical Diseases of Postgraduate Education With a Course of Coloproctology, Astrakhan State Medical University, Ministry of Health of Russia, Deputy Chief Physician for Surgical Care, Alexandro-Mariinsky Regional Clinical Hospital (Astrakhan, Russia)

Mamedli, Zaman Z., MD, PhD, Head of the Oncological Department of Abdominal Oncology No. 3 (Coloproctology) at N.N. Blokhin National Medical Research Center of Oncology, Ministry of Health of Russia, Chairman of RCCS (Moscow, Russia)

Matveev, Vsevolod B., Corresponding Member of the Russian Academy of Sciences, MD, PhD, Professor, Member of the EAU Group on Guidelines on Treatment of Prostate Cancer, President of the Russian Association of Oncological Urology, Deputy Director for Science and Innovation of the Executive Office, Head of the Urology Department of the Research Institute of Clinical Oncology N.N. Blokhin National Medical Research Center of Oncology, Ministry of Health of Russia (Moscow, Russia)

Moiseenko, Fedor V., MD, PhD, Head of the Chemotherapy Division No. 1 at the Saint Petersburg Clinical Research Center for Specialized Medical Care (Oncology), Ministry of Health of Russia (Saint Petersburg, Russia)

Nevolskikh, Aleksey A., MD, PhD, Deputy Chief Physician in the Clinical Radiology Department at A.F. Tsyb Medical Radiological Research Center – a branch of the National Medical Research Radiology Center, Ministry of Health of Russia; Professor in the Department of Surgery at the Obninsk Institute for Nuclear Power Engineering – a branch of the National Research Nuclear University MEPhI (Moscow Engineering Physics Institute) (Obninsk, Russia)

Tamrazov, Rasim I., MD, PhD, Director of the Multidisciplinary Clinical Medical Center "Medical City" (Tyumen, Russia)

Ter-Avanesov Mikhail D., MD, PhD, Professor, Head of the Department of Oncology and Radiation Therapy at the Moscow State Medical University named after A.I. Evdokimov (Moscow, Russia)

Fedyanin, Mikhail Yu., MD, PhD, Head of the Chemotherapeutic Treatment Service at Moscow Multidisciplinary Clinical Center "Kommunarka", Department of Health of Moscow (Moscow, Russia)

Chernykh, Marina V., MD, PhD, Deputy Director for Radiological Methods of Treatment, Research Institute of Clinical Oncology, Head of the Department of Radiotherapy at N.N. Blokhin National Medical Research Center of Oncology, Ministry of Health of Russia (Moscow, Russia)

FOREIGN EDITORS

Avetisyan, Artur A., MD, PhD, Deputy Director, Chief Physician of the V.A. Fanardjian National Center of Oncology, Oncologist, mammologist (Yerevan, Armenia)

Balyasnikova, Svetlana S., MD, PhD, Researcher in the Department of Gastrointestinal Radiology at the Royal Marsden Hospital, NHS Foundation Trust (London, United Kingdom)

Gotsadze, Ilya D., MD, PhD, Research Institute of Clinical Medicine, Academician of the Medical Academy of Georgia (Tbilisi, Georgia)

Guliev, Fuad A., MD, PhD, Head of the Division of Oncologic Urology at the National Center of Oncology, Ministry of Health of the Republic of Azerbaijan (Baku, Republic of Azerbaijan)

Ismailov Ilgar Abid oglu, head of the surgical department of the Republican Medical Diagnostic Center (Baku, Azerbaijan)

Kokhnyuk, Victor T., MD, PhD, Deputy Director for Surgery at N.N. Alexandrov Republican Research and Clinical Center of Oncology and Medical Radiology (Minsk, Republic of Belarus)

Makishev Abai Kairgozhinovich, Professor, Academician of the Academy of Clinical and Fundamental Medicine of the Republic of Kazakhstan, Head of the Department of Oncology JSC "Astana Medical University" (Astana, Kazakhstan)

Mitin, Timur, MD, PhD, Associate Professor, Department of Radiation Medicine Oregon Health and Science University, Member of American Society for Therapeutic Radiology and Oncology (ASTRO), American College of Radiology (ACR), American Society of Clinical Oncology (ASCO), American Association for Cancer Research (AACR), Russian Foundation for Cancer Care Research, Society of Palliative Radiation Oncology (SPRO) (Portland, USA)

Navruzov, Sarimbek N., MD, PhD, Professor of Department of Oncology and Radiology, Tashkent Institute of Advanced Medical Education, Member of the International Association of Surgeons, Gastroenterologists and Oncologists (IASGO), ASEAN Society of Colorectal Surgeons, European Society for Medical Oncology (ESMO), American Society of Clinical Oncology (ASCO), European Cancer Organization (ECCO) (Tashkent, Republic of Uzbekistan)

Parvaiz, Amjad, Professor, Director of the European Academy of Robotic Colorectal Surgery (EARCS), Head of the Laparoscopic and Robotic Colorectal Surgery Unit at the Champalimaud Clinical Centre (Lisbon, Portugal), Head of the Colorectal Surgery Unit at Poole General Hospital (Poole, United Kingdom)

EDITORIAL COUNCIL

Aliev, Fuad Sh., MD, PhD, Professor, Head of the Department of General Surgery at the Tumen State Medical University, Ministry of Health of Russia (Tumen, Russia)

Barsukov, Yury A., MD, PhD, Professor, Holder of the Grant of the President of the Russian Federation (2007), Laureate of the Russian Federation Government Prize in Science and Technology (2004 and 2013), Honorary Chairman of the Russian Colorectal Cancer Society (RCCS), since 2003 till 2013 – Head of the Surgical Division No. 3 (Oncoproctology) at N.N. Blokhin National Medical Research Center of Oncology, Ministry of Health of Russia (Moscow, Russia)

Gallyamov, Eduard A., MD, PhD, Professor, Honored Doctor of Russia, Winner of the Government Prize of Russia, Head of the Department of General Surgery, Faculty of Medicine, I.M. Sechenov First Moscow State Medical University, Ministry of Health of Russia, Deputy Director of Surgery, Medical Research and Education Center of Lomonosov Moscow State University (Moscow, Russia)

Karachun, Aleksey M., MD, PhD, Professor, Head of the Surgical Department for Abdominal Oncology at N.N. Petrov National Medical Research Oncology Center, Ministry of Health of Russia (Saint Petersburg, Russia)

Rybakov, Evgeniy G., MD, PhD, Professor of the Russian Academy of Sciences, Scientific Director of the 3rd Surgical Department (Oncoproctology) at A.N. Ryzhikh National Medical Research Center of Coloproctology, Ministry of Health of Russia (Moscow, Russia)

Tjulandin, Sergey A., MD, PhD, Professor, Chief Researcher of the N.N. Trapeznikov Research Institute of Clinical Oncology, N.N. Blokhin National Medical Research Center of Oncology, Ministry of Health of Russia, Senior Researcher of the Department of Clinical Pharmacology and Chemotherapy at N.N. Blokhin National Medical Research Center of Oncology, Ministry of Health of Russia; Laureate of the Russian National Award in Science and Technology (Moscow, Russia)

Khatkov, Igor E., MD, PhD, Academician of the Russian Academy of Sciences, Director of Moscow Research and Clinical Center, Moscow Healthcare Department; Head of the Department of Faculty Surgery No. 2 at A.I. Evdokimov Moscow State University of Medicine and Dentistry, Ministry of Health of Russia; Board Member of the Russian Society of Endoscopic Surgeons; Member of the Association of Hepatologists Surgeons of Russia; Member of the European Association of Endoscopic Surgeons (EAES), the European Society of Surgical Oncology (ESSO), International Federation for the Surgery of Obesity and Metabolic Disorders (IFSO) (Moscow, Russia)

Shelygin, Yury A., MD, PhD, Professor, Academician of the Russian Academy of Sciences, Scientific Director of A.N. Ryzhikh National Medical Research Center of Coloproctology, Ministry of Health of Russia; President of the Russian Association of Coloproctologists (Moscow, Russia)

Содержание

От редакции 10

ОРИГИНАЛЬНОЕ ИССЛЕДОВАНИЕ

В.В. Лозовая, О.А. Малихова, А.С. Водолев, О.А. Гусарова, А.О. Туманян, А.Г. Малихов
Эндоскопическая радиочастотная абляция под контролем ультрасонографии как новый метод
лечения нейроэндокринных опухолей поджелудочной железы и вариант анальгезии
при местно-распространенных формах рака поджелудочной железы. Первый опыт в России 11

С.Н. Щаева
Сравнительный анализ клиничко-морфологических данных больных разных возрастных групп,
перенесших экстренные хирургические вмешательства по поводу осложненного
рака ободочной кишки 21

Р.Р. Файзулина, И.Н. Бородкин, К.О. Таранец
Скрининговая колоноскопия – эффективный способ профилактики колоректального рака 32

КЛИНИЧЕСКОЕ НАБЛЮДЕНИЕ

*А.Б. Байчоров, М.А. Данилов, Н.С. Карнаухов, З.М. Абдулатипова,
А.В. Леонтьев, Г.Г. Саакян*
Шваннома желудка и синхронный рак поперечной ободочной кишки: клинический случай 38

*И.В. Матвеев, М.А. Данилов, Н.С. Карнаухов, А.В. Максименко, А.В. Леонтьев,
А.М. Валиева, В.В. Цвиркун*
Неорганичная мезотелиальная киста брюшной полости. Клиническое наблюдение 44

А.Д. Даренская, Б.М. Медведева, А.А. Румянцев, А.С. Тюляндина
Полный радиологический ответ при использовании пембролизумаба в монорежиме
во 2-й линии лекарственной терапии MSI-h/dMMR-положительного
распространенного рака эндометрия. Клинический случай 49

*С.А. Звезда, Р.И. Тамразов, Н.М. Федоров, Л.Н. Комарова, Е.М. Франк, Д.Г. Димитриади,
Р.Д. Новиков, Д.С. Бутенко, С.И. Гудзь*
Абдоминальный спленоз брюшной полости (клиническое наблюдение) 57

Contents

Editorial 10

ORIGINAL REPORT

V.V. Lozovaya, O.A. Malikhova, A.S. Vodoleev, O.A. Gusarova, A.O. Tumanyan, A.G. Malikhov
Endoscopic radiofrequency ablation under the control of ultrasonography as a new method of treatment of neuroendocrine pancreatic tumors and analgesia option for locally advanced forms of pancreatic cancer. First experience in Russia 11

S.N. Shchaeva
Comparative analysis of clinical and morphological data of patients of different age groups who underwent emergency surgical interventions for complicated colon cancer 21

R.R. Faizulina, I.N. Borodkin, K.O. Taranets
Screening colonoscopy as an effective way to prevent colorectal cancer 32

CASE REPORT

A.B. Baychorov, M.A. Danilov, N.C. Karnaukhov, Z.M. Abdulatipova, A.V. Leontiev, G.G. Sahakyan
Shwannoma of the stomach and synchronous cancer of the transverse colon: a clinical case report. 38

I.V. Matveev, M.A. Danilov, N.S. Karnaukhov, A.V. Maksimenko, A.V. Leontiev, A.M. Valieva, V.V. Tsvirkun
Non-organ mesothelial cyst of the abdominal cavity. Clinical observation. 44

A.D. Darenskaya, B.M. Medvedeva, A.A. Rumyantsev, A.S. Tyulyandina
Complete radiological response when using pembrolizumab in the mono mode in the 2nd-line drug therapy of MSI-h/dMMR-positive advanced endometrial cancer. A clinical case 49

S.A. Zvezda, R.I. Tamrazov, N.M. Fedorov, L.N. Komarova, E.M. Frank, D.G. Dimitriadi, R.D. Novikov, D.S. Butenko, S.I. Gudz
Abdominal peritoneal splenosis (clinical case). 57

ОТ РЕДАКЦИИ



Многоуважаемые коллеги!

Начиная с этого выпуска, мы убрали слово «тазовая» из названия журнала. Теперь нас можно называть просто «Хирургия и онкология». Внутри мы все те же. Вы увидите знакомые фамилии в редакционной коллегии (хотя и несколько расширенной, преимущественно за счет зарубежных членов). Политика нашего журнала, активная работа с авторами и использование максимально прозрачных международных требований к оформлению статей и подаче материала позволили значительно повысить популярность издания в профессиональной аудитории. Теперь мы можем публиковать результаты разных исследований, относящихся к онкологии и общей хирургии. Надеемся, что это дает возможность шире распространять принципы структурированного, рационального изложения научного материала в российской онкологии.

В этом выпуске группа авторов из НМИЦ онкологии им. Н.Н. Блохина представляет первый в России опыт проведения эндоскопической радиочастотной абляции нейроэндокринных опухолей поджелудочной железы под контролем эндоскопического ультразвукового исследования. Эта малоинвазивная методика позволит значительно расширить арсенал онкологов в лечении данного заболевания, снизить потребность в выполнении обширных травматичных хирургических вмешательств. Авторы подробно описывают всю технологию проведения абляции, данная статья может служить пособием для наших коллег, которые рассматривают внедрение этой технологии в своих клиниках.

Мы искренне рады тому, что появляется все больше отечественных публикаций, посвященных скринингу колоректального рака. Коллектив авторов из Оренбурга представил первые результаты работы данной программы в своем регионе. Можно видеть, что продуманный системный подход к организации профилактического обследования уже дает свои плоды. Скрининг колоректального рака – потенциально одно из наиболее эффективных профилактических мероприятий в онкологии. Его широкое внедрение позволит спасти тысячи жизней в России. На ранних этапах внедрения скрининговой программы очень важны постоянный контроль и обработка результатов, поиск путей совершенствования работы и адаптация к условиям регионального здравоохранения. Авторы успешно начали эту работу, и мы с нетерпением будем ждать новых результатов.

Мы надеемся, что нашим читателям будет так же интересно знакомиться с результатами опубликованных в «Хирургии и онкологии» исследований, как нам было интересно работать с полученными оригиналами статей.

*С уважением,
редакционная коллегия*

Эндоскопическая радиочастотная абляция под контролем ультрасонографии как новый метод лечения нейроэндокринных опухолей поджелудочной железы и вариант анальгезии при местно-распространенных формах рака поджелудочной железы. Первый опыт в России

В.В. Лозовая^{1,2}, О.А. Малихова^{1,3}, А.С. Водолев⁴, О.А. Гусарова¹, А.О. Туманян¹, А.Г. Малихов¹

¹ФГБУ «Национальный медицинский исследовательский центр онкологии им. Н.Н. Блохина» Минздрава России; Россия, 115522 Москва, Каширское шоссе, 24;

²кафедра последипломного образования врачей ФГБУ «НМИЦ онкологии им. Н.Н. Блохина» Минздрава России; Россия, 115522 Москва, Каширское шоссе, 24;

³ФГБОУ ДПО «Российская медицинская академия непрерывного профессионального образования» Минздрава России; Россия, 123242 Москва, ул. Баррикадная, 2/1, стр. 1;

⁴МНИОИ им. П.А. Герцена – филиал ФГБУ «НМИЦ радиологии» Минздрава России; Россия, 125284 Москва, 2-й Боткинский проезд, 3

Контакты: Валерия Витальевна Лозовая lera.lozovaya@bk.ru

Введение. Радиочастотная абляция (РЧА) нейроэндокринных опухолей поджелудочной железы размерами до 20 мм под эндосонографическим контролем может стать методом выбора в лечении данной группы пациентов, а также вариантом анальгезии пациентов с местно-распространенными формами рака поджелудочной железы.

Цель исследования – описать технику выполнения радиочастотной абляции под контролем эндоскопического ультразвукового исследования (РЧА – ЭУЗИ), оценить безопасность и эффективность метода в лечении нейроэндокринных опухолей поджелудочной железы размерами до 2,0 см в диаметре и абляции чревного сплетения в когорте пациентов с местно-распространенными формами рака поджелудочной железы для купирования болевого синдрома.

Материалы и методы. В проспективном продолжающемся наблюдательном исследовании, проведенном на базе НИИ клинической онкологии им. Н.Н. Трапезникова ФГБУ «НМИЦ онкологии им. Н.Н. Блохина» Минздрава России в период с сентября 2022 по июнь 2023 г., были проанализированы данные пациентов с резектабельными нейроэндокринными опухолями и нерезектабельными злокачественными новообразованиями поджелудочной железы. Основным методом лечения в 100 % наблюдений стала впервые выполненная в России РЧА – ЭУЗИ. Всем пациентам на первом этапе были выполнены эзофагогастродуоденоскопия и эндосонографическое исследование с тонкоигольной аспирационной биопсией с целью верификации диагноза. На 2-м этапе всем пациентам была выполнена РЧА – ЭУЗИ. Основным оцениваемым параметром в группе пациентов с нейроэндокринными опухолями было отсутствие остаточной опухолевой ткани после проведенной абляции. Согласно данным эндоскопического ультразвукового исследования и магнитно-резонансной томографии дополнительно оценивали характер изменений ткани поджелудочной железы после радиочастотной абляции – фиброзные или некротические изменения в области проведения РЧА – ЭУЗИ. Основными оцениваемыми параметрами в группе пациентов с нерезектабельным раком поджелудочной железы было отсутствие болевого синдрома в течение 8 нед и полный отказ от опиоидных анальгетиков на 3–5-е сутки после РЧА – ЭУЗИ.

Результаты. По результатам морфологического исследования диагноз нейроэндокринных опухолей поджелудочной железы был подтвержден у 7 (70 %) пациентов, аденокарцинома – у 3 (30 %). Технический успех, определенный как полный эндосонографический и рентгенологический ответ через 3 мес после вмешательства в группе пациентов с нейроэндокринными опухолями поджелудочной железы ($n = 7$; 70 %) и полный отказ от опиоидных анальгетиков на 3–5-е сутки с сохранением анальгетического эффекта в течение 8 нед после РЧА – ЭУЗИ, был достигнут в 100 % наблюдений ($n = 3$; 30 %). Возвращение к опиоидным анальгетикам через 3 мес после РЧА – ЭУЗИ в группе пациентов с аденокарциномой поджелудочной железы ($n = 3$; 30 %) отмечалось в 20 % наблюдений ($n = 2$),

что потребовало проведения повторного вмешательства, в 10 % ($n = 1$) оценить продолжительность анальгетического эффекта не представлялось возможным в связи со смертью пациента спустя 2 мес после РЧА – ЭУЗИ, медиана наблюдения составила 6 мес.

Заключение. Результаты исследования показывают первый опыт применения РЧА – ЭУЗИ в лечении злокачественных новообразований поджелудочной железы. РЧА – ЭУЗИ является эффективным, малоинвазивным и безопасным методом лечения нейроэндокринных опухолей поджелудочной железы размерами до 2,0 см в диаметре, а также вариантом анальгезии при местно-распространенном раке поджелудочной железы. Для определения показаний, противопоказаний и эффективности радиочастотной абляции в радикальном и симптоматическом лечении злокачественных новообразований поджелудочной железы необходимо проведение крупных проспективных многоцентровых исследований.

Ключевые слова: радиочастотная абляция, эндосонографическое исследование, нейроэндокринные опухоли поджелудочной железы, рак поджелудочной железы, аденокарцинома поджелудочной железы, болевой синдром, анальгезия

Для цитирования: Лозовая В.В., Малихова О.А., Володеев А.С. и др. Эндоскопическая радиочастотная абляция под контролем ультрасонографии как новый метод лечения нейроэндокринных опухолей поджелудочной железы и вариант анальгезии при местно-распространенных формах рака поджелудочной железы. Первый опыт в России. Хирургия и онкология 2023;13(3):11–20. DOI: <https://doi.org/10.17650/2949-5857-2023-13-3-11-20>

Endoscopic radiofrequency ablation under the control of ultrasonography as a new method of treatment of neuroendocrine pancreatic tumors and analgesia option for locally advanced forms of pancreatic cancer. First experience in Russia

V.V. Lozovaya^{1,2}, O.A. Malikhova^{1,3}, A.S. Vodoleev⁴, O.A. Gusarova¹, A.O. Tumanyan¹, A.G. Malikhov¹

¹N.N. Blokhin National Medical Research Center of Oncology, Ministry of Health of Russia; 24 Kashirskoe Shosse, Moscow 115522, Russia;

²Department of Postgraduate Education of Doctors, N.N. Blokhin National Medical Research Center of Oncology, Ministry of Health of Russia; 24 Kashirskoe Shosse, Moscow 115522, Russia;

³Russian Medical Academy of Postgraduate Education, Ministry of Health of Russia; Build. 1, 2/1 Barricadnaya St., Moscow 123242, Russia;

⁴P.A. Herten Moscow Oncology Research Institute – branch of the National Medical Research Radiological Center, Ministry of Health of Russia; 3rd Botkinskiy proezd, Moscow 125284, Russia

Contacts: Valeriya Vitalievna Lozovaya lera.lozovaya@bk.ru

Background. Radiofrequency ablation (RFA) of pancreatic NET up to 20 mm in size under endosonographic control (EUS) may become the method of choice in the treatment of this group of patients, as well as an option for analgesia in patients with locally advanced forms of pancreatic cancer.

Aim. Describe the RFA – EUS technique, evaluate the safety and efficacy of the RFA – EUS method in the treatment of NET of the pancreas, up to 2.0 cm in diameter, and ablation of the celiac plexus in a cohort of patients with locally advanced forms of pancreatic cancer in order to relieve pain.

Materials and Methods. In a prospective ongoing observational study conducted at the FSBI “N.N. Blokhin National Medical Research Center of Oncology” of the Ministry of Health of Russia from September 2022 to June 2023, data of 10 patients with resectable NET and unresectable malignant neoplasms of the pancreas were analyzed. The main method of treatment in 100 % of cases was RFA – EUS, performed for the first time in Russia. All patients at the first stage underwent esophagogastroduodenoscopy (EGDS) and endosonographic study with fine needle aspiration biopsy (EUS-TAB) to verify the diagnosis. At the second stage, all patients underwent RFA – EUS. The main evaluated parameter in the group of patients with NET was the absence of residual tumor tissue after RFA – EUS, according to Endo-US and MRI, the nature of changes in the pancreatic tissue after RFA was additionally assessed – fibrous or necrotic changes in the area of RFA – EUS. The main parameter evaluated in the group of patients with unresectable pancreatic cancer was the absence of pain within 8 weeks. and complete withdrawal from opioid analgesics 3–5 days after RFA – EUS.

Results. According to the results of a morphological study, the diagnosis of pancreatic NET was confirmed in 7 (70 %) patients, adenocarcinoma – in 3 (30 %). Technical success, defined as a complete endosonographic and radiological response 3 months after the intervention in the group of patients with pancreatic NET ($n = 7$; 70 %) and complete withdrawal of opioid analgesics at 3–5 days, with the preservation of the analgesic effect for 8 weeks. after RFA – EUS, was achieved in 100 % of cases ($n = 3$; 30 %). Return to opioid analgesics after 3 months RFA – EUS in the group of patients with adenocarcinoma of the pancreas ($n = 3$; 30 %) was noted in 20 % of cases ($n = 2$), which required re-intervention, in 10 % ($n = 1$) – it was not possible to estimate the duration of the analgesic effect due to the death of the patient 2 months after RFA – EUS, the median follow-up was 6 months.

Conclusion. The results of the study are the first experience of using RFA – EUS in the treatment of malignant neoplasms of the pancreas. EUS-guided RFA is an effective, minimally invasive and safe treatment for pancreatic NET, up to 2.0 cm

in diameter, as well as an analgesic option for advanced pancreatic cancer. To determine the indications, contraindications and effectiveness of RFA in the radical and symptomatic treatment of malignant neoplasms of the pancreas, it is necessary to conduct large prospective multicenter studies.

Key words: radiofrequency ablation, endosonographic study, pancreatic NET, pancreatic cancer, pancreatic adenocarcinoma, pain syndrome, analgesia

For citation: Lozovaya V.V., Malikhova O.A., Vodoleev A.S. et al. Endoscopic radiofrequency ablation under the control of ultrasonography as a new method of treatment of neuroendocrine pancreatic tumors and analgesia option for locally advanced forms of pancreatic cancer. First experience in Russia. *Hirurgiya i onkologiya = Surgery and oncology* 2023;13(3):11–20. DOI: <https://doi.org/10.17650/2949-5857-2023-13-3-11-20>

Введение

Нейроэндокринные опухоли (НЭО) относятся к группе редко встречающихся новообразований поджелудочной железы (ПЖ), традиционно основным методом лечения которых является хирургическая операция, однако целесообразность резекции ПЖ у пациентов с НЭО, размеры которых не превышает 5–20 мм в диаметре, остается предметом споров, что обусловлено, с одной стороны, необходимостью проведения хирургического лечения, с другой – высоким риском развития послеоперационных осложнений [1, 2]. Также следует отметить, что в структуре ПЖ возможно наличие нескольких НЭО, локализованных в различных отделах ПЖ, что может вызывать сложности в определении объема хирургического вмешательства [3].

К основным методам инструментальной диагностики НЭО ПЖ относят: ультразвуковое исследование, магнитно-резонансную томографию и эндосонографическое исследование, обладающее большей чувствительностью и специфичностью в диагностике образований размерами от 3 до 20 мм в диаметре [4].

По данным литературы, методом малоинвазивного лечения НЭО ПЖ размерами до 20 мм в диаметре, может выступать радиочастотная абляция (РЧА), демонстрирующая высокие показатели безопасности и эффективности в лечении данной группы пациентов [5]. РЧА осуществляется под контролем эндоскопического ультразвукового исследования (ЭУЗИ), техника выполнения этого метода основана на прицельном введении в структуру опухоли электрода, представляющего собой иглу диаметром 14–19 G с активным кончиком, по которому в структуру образования подается непрерывный ток, вызывающий коагуляционный некроз и клеточный апоптоз [6].

Также метод РЧА – ЭУЗИ может выступать в качестве альтернативного варианта обезболивания пациентов с местно-распространенными неоперабельными злокачественными новообразованиями ПЖ, сопровождающимися выраженным болевым синдромом: метод демонстрирует высокую безопасность и эффективность в виде снижения или полного отсутствия болевого синдрома и отказа от опиоидных анальгетиков [7].

В настоящее время в России единственными сертифицированными устройствами для выполнения РЧА – ЭУЗИ являются электрод STARMed EUSRA

RFT и радиочастотный генератор VIVA STARmed (Tae-Woong Medical, Корея).

В проспективном наблюдательном исследовании мы проанализировали результаты применения РЧА – ЭУЗИ, которая впервые в России была использована в лечении НЭО ПЖ, а также оценили эффективность и безопасность метода в купировании болевого синдрома у пациентов с местно-распространенными неоперабельными формами рака ПЖ.

Материалы и методы

В проспективном наблюдательном исследовании были проанализированы результаты эндоскопической диагностики и лечения 10 (100 %) пациентов, обратившихся в НМИЦ онкологии им. Н.Н. Блохина Минздрава России в период с сентября 2022 по июнь 2023 г.

Всем пациентам на первом этапе были выполнены эзофагогастроуденоскопия и эндосонографическое исследование с тонкоигольной аспирационной биопсией с целью морфологической верификации диагноза. На 2-м этапе всем пациентам была выполнена РЧА – ЭУЗИ.

Критериями включения в группу пациентов с НЭО ПЖ стали размеры образований до 20 мм в диаметре, отсутствие региональных и отдаленных метастатических поражений, в группе пациентов с местно-распространенным раком ПЖ и выраженным болевым синдромом – невозможность хирургического лечения, прием опиоидных анальгетиков.

Для определения эффективности метода РЧА – ЭУЗИ всем пациентам с НЭО ПЖ были выполнены ЭУЗИ и магнитно-резонансная томография брюшной полости через 3, 6 и 9 мес после РЧА. В группе пациентов с местно-распространенными формами рака ПЖ – оценка интенсивности болевого синдрома с помощью визуальной аналоговой шкалы, согласно которой расстояние между началом отрезка («боли нет») и сделанной отметкой измеряют в сантиметрах и округляют до целого. Каждый сантиметр на линии соответствует 1 баллу. При отметке до 2 см боль классифицируется как слабая, от 2 до 4 см – умеренная, от 4 до 6 см – сильная, от 6 до 8 см – сильнейшая и до 10 см – невыносимая (рис. 1). Оценку производили перед процедурой, на 3-й день после абляции и далее через 1, 2, 4, 6 и 8 нед.

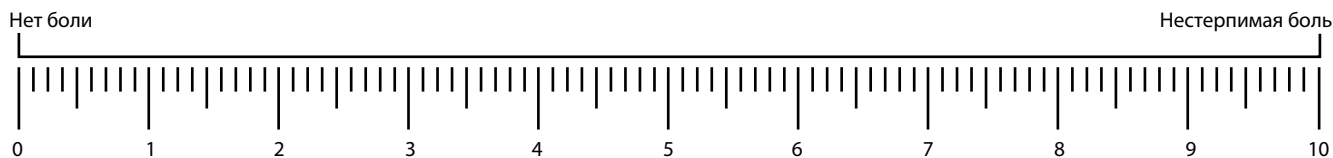


Рис. 1. Визуальная аналоговая шкала

Fig. 1. Visual analog scale

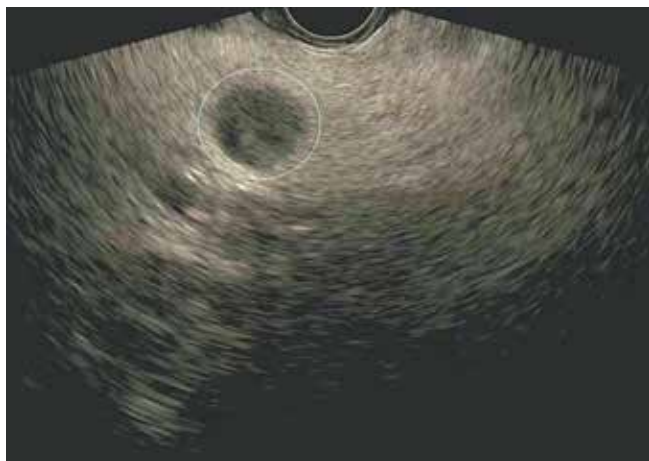


Рис. 2. Эндосонографическая картина нейроэндокринной опухоли в теле поджелудочной железы: определяется образование правильной круглой формы с гипоэхогенной неваккуляризированной структурой размерами 12 × 12 мм в диаметре

Fig. 2. Endosonographic picture of a neuroendocrine tumor in the body of the pancreas: it is recognized a formation of a regular round shape with a hypo-echoic non-vascularized structure measuring 12 × 12 mm in diameter

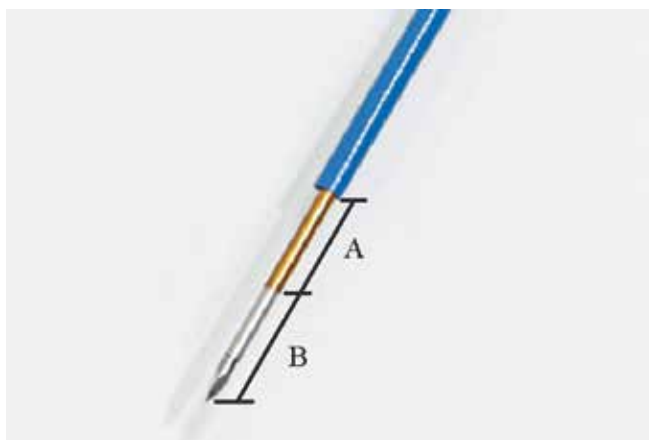


Рис. 3. Радиочастотный электрод EUSRA (19 G) (STARmed, Taewoong Medical, Корея): А – зона абляции; В – изолированная внутренняя оболочка с регулируемой длиной до 8 см

Fig. 3. EUSRA radio frequency electrode (19 G) (STARmed, Taewoong Medical, Korea): A – ablation zone; B – insulated inner shell with adjustable length up to 8 cm

Полный эндосонографический ответ в группе пациентов с НЭО ПЖ определяли, как гиперэхогенный участок с фиброзными изменениями в структуре неправильной формы, сопоставимый по размерам с ранее описываемой опухолью; полный рентгенологиче-

ский ответ – неконтрастная область с некротическими изменениями на месте ранее определяемой опухоли. В группе пациентов с местно-распространенным раком ПЖ полный эффект определялся в виде отказа от опиоидных анальгетиков на 3–5-е сутки после РЧА и сохранения эффекта в течение 8 нед.

Техника РЧА – ЭУЗИ при НЭО ПЖ: при сканировании конвексным эхо-эндоскопом из просвета желудка определяли локализацию НЭО в структуре ПЖ (рис. 2); через инструментальный канал эндоскопа в просвет желудка проводили иглу диаметром 19 G с активным электродом (рис. 3); под эндосонографическим контролем выполнялись пункция образования и позиционирование электрода в структуре опухоли (рис. 4); активировали радиочастотный генератор для обеспечения мощности абляции 50 Вт (рис. 5); во время проведения РЧА в структуре опухоли определялись множественные эхогенные «пузырьки» (рис. 6); время 1 цикла РЧА составляло от 3 до 20 сек; частота циклов РЧА составляла от 1 до 5, что объяснялось размерами образований; после каждого цикла проводили позиционирование иглы с активным электродом в другой участок опухоли и продолжали РЧА до формирования на месте НЭО характерной гиперэхогенной структуры с гипоэхогенным «ободком» по периферии образования (рис. 7).

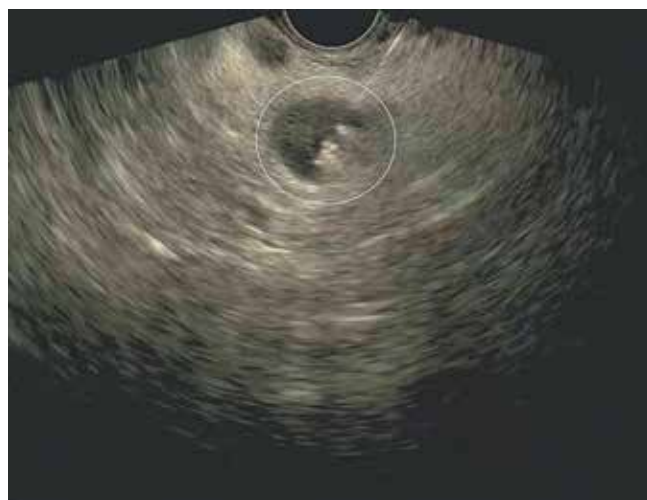

Рис. 4. Эндосонографическая картина нейроэндокринной опухоли поджелудочной железы с локализацией пункционной иглы и активного электрода в структуре опухоли

Fig. 4. Endosonographic picture of a neuroendocrine pancreatic tumor with localization of the puncture needle and active electrode in the tumor structure



Рис. 5. Комбинированный радиочастотный генератор VIVA с насосом для внутренней системы охлаждения (STARmed, Taewoong Medical, Корея)
Fig. 5. The VIVA combined RF generator with internal cooling pump (STARmed, Taewoong Medical, Korea)

Техника РЧА – ЭУЗИ при аденокарциноме ПЖ: при сканировании конвексным эхо-эндоскопом из просвета желудка определяли локализацию аорты, чревный ствол и ножки диафрагмы; через инструментальный канал эндоскопа в просвет желудка проводили иглу диаметром 19 G с активным электродом; под эндосонографическим контролем выполнялось позиционирование электрода в пространстве чревного сплетения (рис. 8); для исключения попадания в сосуды использовали доплерографию (рис. 9); активировали радиочастотный генератор для обеспечения мощности абляции 15–30 Вт; во время проведения РЧА вокруг чревного сплетения определялись множественные эхогенные «пузырьки» (рис. 10); время 1 цикла РЧА составляло от 12 до 20 сек; частота циклов РЧА была от 1 до 5.

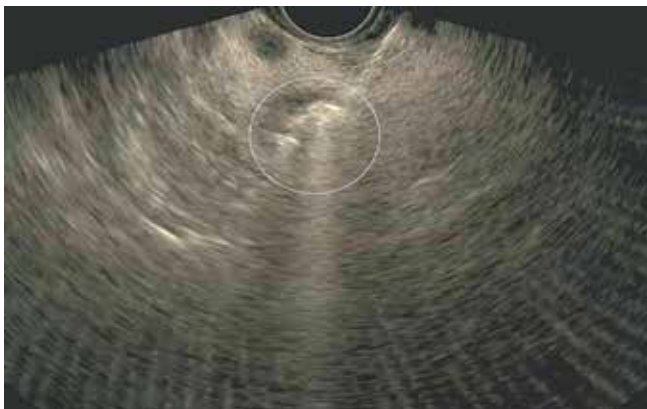


Рис. 6. Эндосонографическая картина нейроэндокринной опухоли поджелудочной железы во время радиочастотной абляции: появление в структуре опухоли множественных эхогенных «пузырьков»
Fig. 6. Endosonographic picture of pancreatic neuroendocrine tumor during radiofrequency ablation: appearance of multiple echogenic “bubbles” in the tumor structure

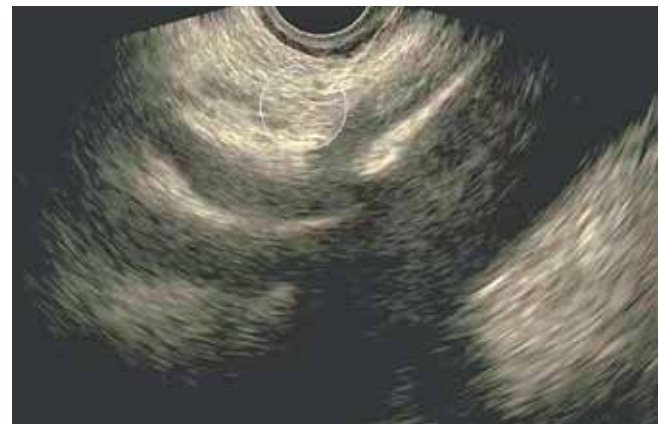

Рис. 8. Эндосонографическая картина радиочастотной абляции под контролем эндоскопического ультразвукового исследования с локализацией пункционной иглы и активного электрода в структуре чревного сплетения
Fig. 8. Endosonographic picture of radiofrequency ablation under control of endoscopic ultrasound examination with localization of the puncture needle and active electrode in the structure of the celiac plexus

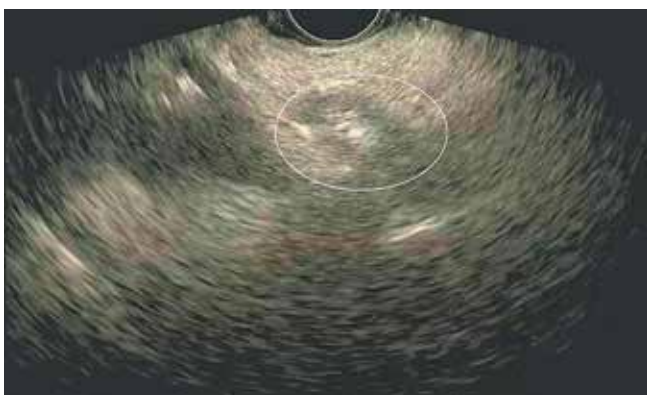


Рис. 7. Эндосонографическая картина изменений в структуре нейроэндокринной опухоли после радиочастотной абляции: на месте ранее определяемой опухоли определяется гиперэхогенная область с гипозоногенным «ободком» по периферии
Fig. 7. Endosonographic picture of changes in structure of neuroendocrine tumor after radiofrequency ablation: a hyperechoic region with hypoechoic “rim” along the periphery is revealed at the site of previously recognized tumor

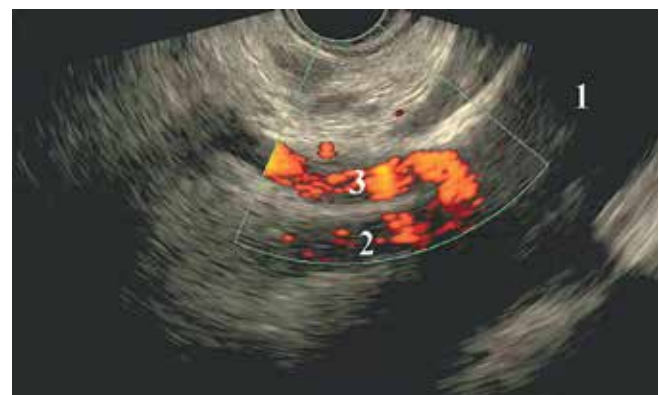


Рис. 9. Эндосонографическая картина в режиме доплерографии. Определяются абдоминальная часть аорты (1), верхнебрыжеечная артерия (2), чревная артерия (3)
Fig. 9. Endosonographic picture in the Doppler mode. The abdominal part of the aorta (1), the upper mesenteric artery (2) and the celiac artery (3) are recognized

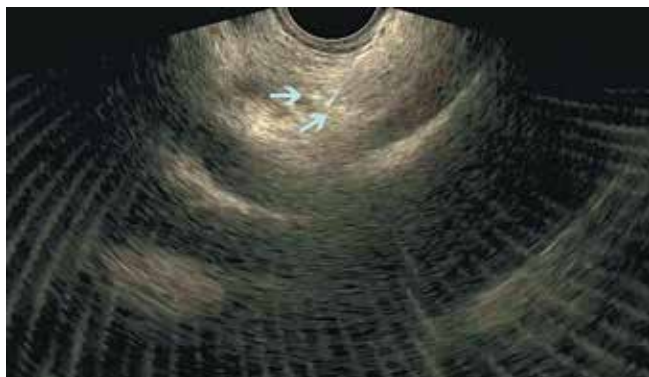


Рис. 10. Эндосонографическая картина нейролизиса во время радиочастотной абляции: появление в структуре чревного сплетения множественных эхогенных «пузырьков» (указаны стрелками)

Fig. 10. Endosonographic picture of neurolysis during radiofrequency ablation: appearance of multiple echogenic “bubbles” in the celiac plexus structure (indicated by arrows)

Результаты

В исследуемой группе из 10 пациентов ($n = 10$) со злокачественными новообразованиями ПЖ диагноз

«НЭО ПЖ» был подтвержден в 70 % наблюдений ($n = 7$), аденокарцинома ПЖ – в 30 % ($n = 3$). Распределение пациентов по полу было равнозначным – 5 мужчин (50 %) и 5 женщин (50 %), медиана возраста составила 65 (30–78) лет. В группе пациентов с НЭО ПЖ опухоль чаще локализовалась в теле ПЖ ($n = 5$; 71,4 %), средние размеры образований составили 12,7 (7–20) мм, при аденокарциноме ($p < 0,05$) – в теле и хвосте ПЖ с распространением на парапанкреатическую клетчатку, регионарные анатомические структуры ($n = 3$; 100 %), медиана размера опухоли составила 45 (34–70) мм (табл. 1).

Медиана времени РЧА – ЭУЗИ составила 40 (20–60) мин. Количество циклов абляции, средняя продолжительность 1 цикла и частота абляции представлены в табл. 2.

Технический успех, определенный как полный эндосонографический и рентгенологический ответ через 3 мес после вмешательства и при динамическом наблюдении в течение 9 мес в группе пациентов с НЭО ПЖ ($n = 7$; 70 %) был достигнут в 100 % наблюдений

Таблица 1. Распределение пациентов со злокачественными новообразованиями поджелудочной железы (ПЖ), перенесших радиочастотную абляцию под контролем эндоскопического ультразвукового исследования, n (%)

Table 1. Distribution of patients with malignant neoplasms of the pancreas (PG) who underwent radiofrequency ablation performed under the control of endoscopic ultrasound, n (%)

Показатель Indicator	Нейроэндокринные опухоли ПЖ Pancreatic neuroendocrine tumors	Рак ПЖ Pancreatic cancer	Всего Total
Пол: Gender:			
жен. women	4 (40)	1 (10)	5 (50)
муж. men	3 (30)	2 (20)	5 (50)
Возраст, лет Age, years			
30–50	2 (20)	1 (10)	3 (30)
51–70	2 (20)	1 (10)	3 (30)
>71	3 (30)	1 (10)	4 (40)
Локализация опухоли: Localization of the tumor:			
головка ПЖ и хвост ПЖ (2 очага) the pancreas head and tail (2 foci)	1 (10)	0 (0)	1 (10)
тело ПЖ the pancreas body	5 (50)	0 (0)	5 (50)
крючковидный отросток ПЖ the pancreas hook-shaped process	1 (10)	0 (0)	1 (10)
хвост/тело ПЖ с распространением на парапанкреатическую клетчатку, регионарные анатомические структуры tail/body of the pancreas extending to the parapancreatic tissue, regional anatomical structures	0 (0)	3 (30)	3 (30)
Размеры опухоли, мм: Tumor size, mm			
<5	0 (0)	0 (0)	0 (0)
<6–10	2 (20)	0 (0)	2 (20)
<11–15	3 (30)	0 (0)	3 (30)
<16–20	2 (20)	0 (0)	2 (20)
>20	0 (0)	3 (30)	3 (30)

Таблица 2. Распределение пациентов в зависимости от параметров радиочастотной абляции под контролем эндоскопического ультразвукового исследования (РЧА – ЭУЗИ) в лечении поджелудочной железы (ПЖ), n (%)

Table 2. Distribution of patients depending on the parameters of radiofrequency ablation performed under control of endoscopic ultrasound (RF – EUI) in the treatment of the pancreas (PG), n (%)

Параметр Parameter	Нейроэндокринные опухоли ПЖ Neuroendocrine pancreatic tumors	Рак ПЖ Pancreatic cancer	Всего Total
Количество циклов РЧА – ЭУЗИ: Number of RF – EUI cycles:			
1–3	3 (30)	2 (20)	5 (50)
4–5	4 (40)	1 (10)	5 (50)
Частота РЧА – ЭУЗИ, Вт: RF – EUI frequency, W:			
10–15	5 (50)	1 (10)	6 (60)
30–50	2 (20)	2 (20)	4 (40)
Продолжительность 1 цикла РЧА, сек Duration of 1 RFA cycle, sec			
3–10	1 (10)	0 (0)	1 (10)
11–15	2 (20)	1 (10)	3 (30)
16–20	4 (40)	2 (20)	6 (60)

Таблица 3. Эндосонографические и рентгенологические характеристики нейроэндокринных опухолей поджелудочной железы до и после радиочастотной абляции (РЧА) под контролем эндоскопического ультразвукового исследования (ЭУЗИ), n = 7 (100 %)

Table 3. Endosonographic and radiological characteristics of pancreatic neuroendocrine tumors before and after radiofrequency ablation (RFA) performed under control of endoscopic ultrasound (EUS), n = 7 (100 %)

Период наблюдения Follow-up period	Эндосонографическое исследование Endosonographic examination	Магнитно-резонансная томография Magnetic resonance imaging
До РЧА Before RFA	Гипоэхогенное аваскуляризованное образование округлой формы, с четкими контурами (см. рис. 2), n = 6 (85,7 %) Hypoechoic non-vascularized formation, rounded in shape, with clear contours (see Fig. 2), n = 6 (85.7 %) Гетероэхогенное аваскуляризованное образование округлой формы, с четкими контурами, n = 1 (14,3 %) Heteroechoic non-vascularized formation rounded shape with clear contours, n = 1 (14.3 %)	Образование овальной формы с четкими контурами, активно накапливающее контрастный препарат (рис. 13), n = 7 (100 %) Oval shape formation with clear contours actively accumulating contrast agent (Fig. 13), n = 7 (100 %)
После РЧА – ЭУЗИ (в день РЧА) After RFA – EUS (on the day of RFA)	Гиперэхогенная структура тканей ПЖ (на месте опухоли) с формированием гипоэхогенного «ободка» по периферии (рис. 7), n = 7 (100 %) Hyperechoic structure of pancreatic tissues (at the site of the tumor), with formation of a hypoechoic «rim» along the periphery (Fig. 7), n = 7 (100 %)	–
Через 3, 6 и 9 мес после РЧА 3, 6 and 9 months after RFA	Гиперэхогенный участок с фиброзными изменениями в структуре, неправильной формы, сопоставимый по размерам с ранее описываемой опухолью (рис. 13), n = 7 (100 %) Hyperechoic area, with fibrotic changes in the structure of irregular shape comparable in size with the previously described tumor (Fig.13), n = 7 (100 %)	На месте ранее установленной опухоли определяется участок овальной формы с фиброзными изменениями, не накапливающий контрастный препарат, с некротическим центром и гипervasкулярным «ободком» (рис. 14), n = 7 (100 %) An oval-shaped area with fibrotic changes is recognized at the site of previously revealed tumor, area does not accumulate contrast agent, has a necrotic center and a hypervascular «rim» (Fig. 14), n = 7 (100 %)

(табл. 3). Полный отказ от опиоидных анальгетиков на 3–5-е сутки после РЧА – ЭУЗИ в группе пациентов с аденокарциномой ПЖ (n = 3; 30 %) с сохранением анальгетического эффекта в течение 8 нед был достигнут в 100 % наблюдений (n = 3; 30 %) (рис. 11). Возвращение к опиоидным анальгетикам через 3 мес после РЧА – ЭУЗИ в группе пациентов с аденокарцино-

мой ПЖ (n = 3; 30 %) отмечалось в 20 % наблюдений (n = 2), что потребовало проведения повторного вмешательства; в 10 % (n = 1) оценить продолжительность анальгетического эффекта не представлялось возможным в связи со смертью пациента спустя 2 мес после РЧА – ЭУЗИ, медиана наблюдения составила 6 мес.

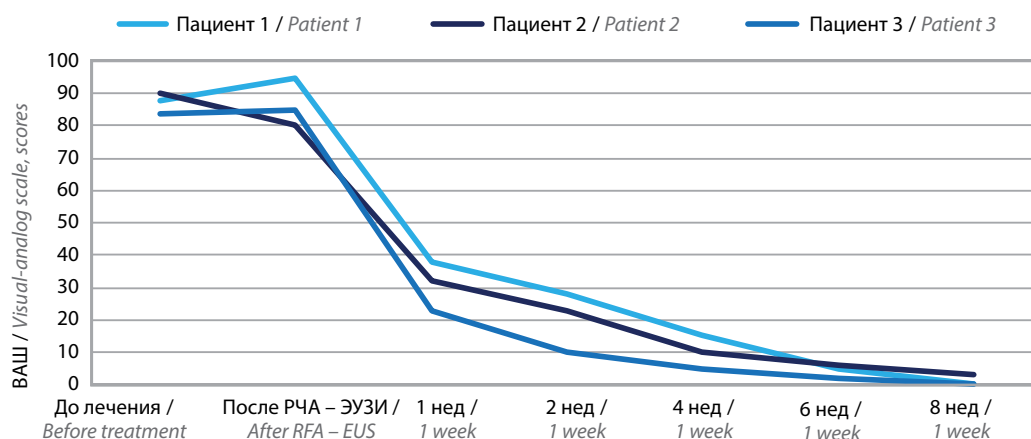


Рис. 11. Динамика боли по визуальной аналоговой шкале (ВАШ)

Fig. 11. Pain dynamics by the use of visual analog scale

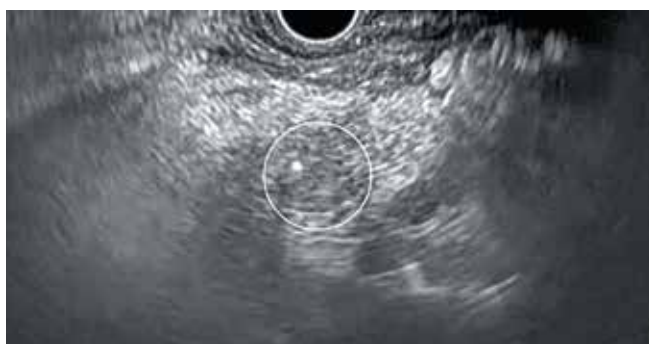

Рис. 12. Эндосонографическая картина изменений ткани поджелудочной железы (через 3 мес после радиочастотной абляции под контролем эндоскопического ультразвукового исследования нейроэндокринной опухоли): определяется гиперэхогенный участок с фиброзными изменениями в структуре, неправильной формы, сопоставимый по размерам с ранее описываемой опухолью

Fig. 12. Endosonographic picture of changes in the pancreatic tissue (3 months after radiofrequency ablation performed under control of endoscopic ultrasound examination of neuroendocrine tumor): the images revealed a hyper-echoic site with fibrous changes in the structure, irregular shape, comparable in size to the previously described tumor

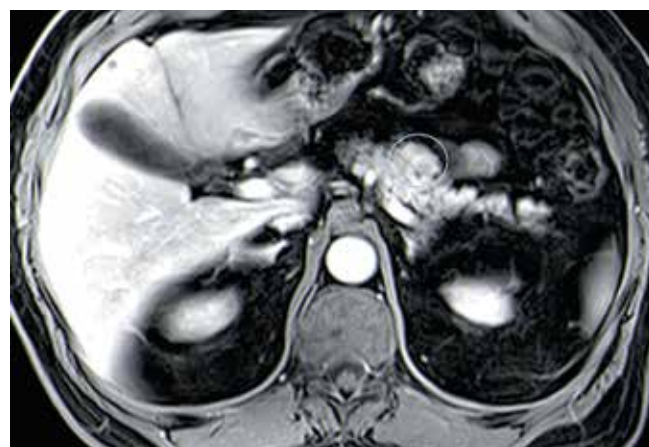


Рис. 13. Магнитно-резонансная томография нейроэндокринной опухоли: в теле поджелудочной железы по передней поверхности определяется образование овальной формы с преимущественно четкими контурами, активно накапливающее контрастный препарат, размерами 10 × 12 мм

Fig. 13. Magnetic resonance imaging of neuroendocrine tumor: the images revealed an oval-shaped formation with mostly clear contours is detected along the anterior surface actively accumulating contrast agent 10 × 12 mm in size in the pancreas body

Осложнения после РЧА – ЭУЗИ были отмечены в 28,6 % наблюдений ($n = 2$) у пациентов с НЭО ПЖ в виде развития острого панкреатита легкой степени (согласно классификации острого панкреатита Российского общества хирургов, 2014 г.) на 7-е и 10-е сутки после манипуляции, потребовавшего проведения консервативной терапии.

Обсуждение

Метод РЧА, вызывающий контролируемый термокоагуляционный некроз очагов поражения, успешно применяется в качестве локально-аблятивной методики при лечении первичных солидных опухолей различных локализаций [10–16].

Однако опыт применения РЧА в лечении новообразований ПЖ крайне невысок, что обусловлено анатомическими особенностями расположения ПЖ, риском термического повреждения крупных сосудов,

главного панкреатического протока, дистальных отделов общего желчного протока, двенадцатиперстной кишки, поперечной ободочной кишки и воротной вены при выполнении методики лапаротомным доступом [17, 18]. В настоящее время благодаря техническим возможностям эндоскопического оборудования стало доступным проведение РЧА образований ПЖ под эндосонографическим контролем, демонстрирующих большую безопасность метода [19]. Несмотря на это, количество зарубежных исследований, направленных на изучение эффективности РЧА – ЭУЗИ в лечении НЭО ПЖ и местно-распространенных форм рака ПЖ, остается немногочисленным. Согласно обобщенным данным зарубежных исследований эффективность метода РЧА – ЭУЗИ в лечении НЭО ПЖ составляет от 90 до 100 % при однократном сеансе и от 97 до 100 % при повторном сеансе РЧА – ЭУЗИ. Частота

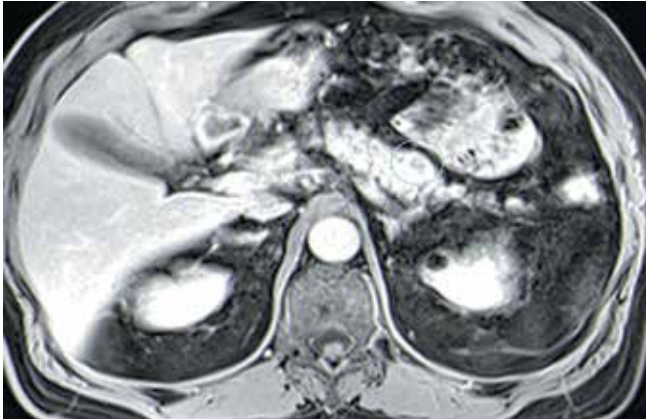


Рис. 14. Магнитно-резонансная томография: изменения ткани поджелудочной железы (через 3 мес после радиочастотной абляции под контролем эндоскопического ультразвукового исследования нейроэндокринной опухоли) – на месте ранее описываемой опухоли определяется участок, овальной формы размерами 10 × 12 мм в диаметре с фиброзными изменениями в структуре, не накапливающий контрастный препарат с гиперваскулярным «ободком»

Fig. 14. Magnetic resonance imaging: the images show changes in pancreatic tissue (3 months after radiofrequency ablation performed under control of endoscopic ultrasound examination of neuroendocrine tumor) – the images revealed an oval-shaped area at the site of the previously described tumor that was 10 × 12 mm in diameter with fibrous changes in the structure without accumulation of contrast material as hypervascular “rim”

развития осложнений после РЧА – ЭУЗИ НЭО ПЖ в виде развития панкреатита легкой степени, купирующегося консервативно, составляет от 0 до 30 %, что сопоставимо с результатами нашего исследования [20–24].

В настоящее время существует единственное исследование J. Bang и соавт., посвященное изучению вопросов эффективности метода РЧА – ЭУЗИ в купировании болевого синдрома у пациентов с нерезектабельным раком ПЖ и сравнению анальгетического эффекта, а также качества жизни пациентов после РЧА – ЭУЗИ и эндоскопического трансгастрального нейролизиса чревного сплетения. Согласно полученным результатам существенное снижение болевого синдрома и улучшение эмоционального состояния пациентов спустя 4 нед после РЧА – ЭУЗИ были достигнуты в 100 % наблюдений ($n = 12$), однако полного отказа от опиоидных анальгетиков отмечено не было, показатели качества жизни пациентов были значительно выше в группе после РЧА – ЭУЗИ по сравнению с эндоскопическим трансгастральным нейролизисом. Также следует отметить, что в нашем исследовании

частота абляции составляла 15–50 Вт, количество циклов – 2–4, а продолжительность 1 цикла – 15–20 сек, в то время как в исследовании J. Bang и соавт. частота, количество циклов и продолжительность абляции составили 10 Вт, 3–4 цикла и 90 сек соответственно, что также могло повлиять на результат. Осложнений, обусловленных проведением РЧА – ЭУЗИ, в обоих исследованиях не отмечено [25].

В нашем исследовании, проведенном на базе ФГБУ «НМИЦ онкологии им. Н.Н. Блохина» Минздрава России, изложены первые в России результаты применения метода РЧА – ЭУЗИ в лечении пациентов со злокачественными новообразованиями ПЖ. Исследование проводилось по двум направлениям – изучение радикальности, эффективности и безопасности метода РЧА – ЭУЗИ в лечении пациентов с НЭО ПЖ размерами до 20 мм в диаметре и оценка анальгетического эффекта у пациентов с хроническим болевым синдромом, обусловленным распространенным опухолевым поражением ПЖ.

Результаты исследования показали высокую эффективность и безопасность метода РЧА – ЭУЗИ в лечении данных групп пациентов при динамическом наблюдении в течение 2–9 мес. С учетом проспективного характера исследования, гетерогенной немногочисленной когорты пациентов, короткой продолжительности наблюдения необходимо проведение проспективного многоцентрового рандомизированного исследования, включающего большее число пациентов и более длительный период наблюдения.

Заключение

РЧА – ЭУЗИ является эффективным, малоинвазивным и безопасным методом лечения НЭО ПЖ размерами до 2,0 см в диаметре, а также вариантом анальгезии при местно-распространенном раке ПЖ. Для определения показаний, противопоказаний и эффективности РЧА в радикальном и симптоматическом лечении злокачественных новообразований ПЖ необходимо проведение крупных проспективных многоцентровых исследований. Для повышения диагностической точности метода в группу исследования необходимо включить не менее 50 пациентов. Для оценки безопасности метода РЧА – ЭУЗИ группу сравнения должны составить пациенты, которым выполняли РЧА другими методами, в частности лапаротомным доступом.

ЛИТЕРАТУРА / REFERENCES

- Fitzgerald T.L., Hickner Z.J., Schmitz M. et al. Changing incidence of pancreatic neoplasms: a 16-year review of statewide tumor registry. *Pancreas* 2008;37:134–8. DOI: 10.1097/MPA.0b013e318163a329
- Jilesen A.P., van Eijck C.H., Busch O.R. et al. Postoperative Outcomes of Enucleation and Standard Resections in Patients with a Pancreatic Neuroendocrine Tumor. *World J Surg* 2016;40:715–28. DOI: 10.1007/s00268-015-3341-9
- Mehrabi A., Fischer L., Hafezi M. et al. A systematic review of localization, surgical treatment options, and outcome of insulinoma. *Pancreas* 2014;43(5):675–86. DOI: 10.1097/MPA.0000000000001110

- Lee D.W., Kim M.K., Kim H.C. Diagnosis of pancreatic neuroendocrine tumors. *Clin Endosc* 2017;50:537–45. DOI: 10.5946/ce.2017.131
- Choi J.H., Seo D.W., Song T.J. et al. Endoscopic ultrasound-guided radiofrequency ablation for management of benign solid pancreatic tumors. *Endoscopy* 2018;50(11):1099–104. DOI: 10.1055/a-0583-8387
- Oleinikov K., Dancour A., Epshtein J. et al. Endoscopic ultrasound guided radiofrequency ablation: a new therapeutic approach for pancreatic neuroendocrine tumors. *J Clin Endocrinol Metab* 2019;104:2637–47. DOI: 10.1210/jc.2019-00282
- Houmani Z.S., Noureddine M.S. EUS-guided celiac plexus radiofrequency ablation using a novel device. *VideoGIE* 2020;5(9):395–6. DOI: 10.1016/j.vgie.2020.04.022
- Lakhtakia S., Seo D.W. Endoscopic ultrasonography-guided tumor ablation. *Dig Endosc* 2017;29(4):486–94. DOI: 10.1111/den.12833
- Taewoong medical USA: URL: <https://taewoongusa.com/products/viva-combo-rf-generator-system/>
- Goldberg S.N., Mallery S., Gazelle G.S. et al. EUS-guided radiofrequency ablation in the pancreas: results in a porcine model. *Gastrointest Endosc* 1999;50(3):392–401. DOI: 10.1053/ge.1999.v50.98847
- Carrara S., Arcidiacono P.G., Albarello L. et al. Endoscopic ultrasound-guided application of a new hybrid cryotherm probe in porcine pancreas: a preliminary study. *Endoscopy* 2008;40(4):321–6. DOI: 10.1055/s-2007-995595
- Kim H.J., Seo D.W., Hassanuddin A. et al. EUS-guided radiofrequency ablation of the porcine pancreas. *Gastrointest Endosc* 2012;76(5):1039–43. DOI: 10.1016/j.gie.2012.07.015
- Rossi S., Ravetta V., Rosa L. et al. Repeated radiofrequency ablation for management of patients with cirrhosis with small hepatocellular carcinomas: a long-term cohort study. *Hepatology* 2011;53(1):136–47. DOI: 10.1002/hep.23965
- Rossi S., Dore R., Cascina A. et al. Percutaneous computed tomography-guided radiofrequency thermal ablation of small unresectable lung tumours. *Eur Respir J* 2006; 27(3):556–63. DOI: 10.1183/09031936.06.00052905
- Atwell T.D., Schmit G.D., Boorjian S.A. et al. Percutaneous ablation of renal masses measuring 3.0 cm and smaller: comparative local control and complications after radiofrequency ablation and cryoablation. *AJR Am J Roentgenol* 2013;200(2):461–6. DOI: 10.2214/AJR.12.8618
- Mohan H., Nicholson P., Winter D.C. et al. Radiofrequency ablation for neuroendocrine liver metastases: a systematic review. *J Vasc Interv Radiol* 2015;26(7):935–42. DOI: 10.1016/j.jvir.2014.12.009
- Elias D., Baton O., Sideris L. et al. Necrotizing pancreatitis after radiofrequency destruction of pancreatic tumours. *Eur J Surg Oncol* 2004;30(1):85–7. DOI: 10.1016/j.ejso.2003.10.013
- Girelli R., Frigerio I., Salvia R. et al. Feasibility and safety of radiofrequency ablation for locally advanced pancreatic cancer. *Br J Surg* 2010;97(2):22–5. DOI: 10.1002/bjs.6800
- Khoury T., Sbeit W., Napoléon B. Endoscopic ultrasound guided radiofrequency ablation for pancreatic tumors: A critical review focusing on safety, efficacy and controversies. *World J Gastroenterol* 2023;29(1):157–70. DOI: 10.3748/wjg.v29.i1.157
- Rossi S., Viera F.T., Ghittoni G. et al. Radiofrequency ablation of pancreatic neuroendocrine tumors: a pilot study of feasibility, efficacy, and safety. *Pancreas* 2014;43(6):938–45. DOI: 10.1097/MPA.0000000000000133
- Armellini E., Crino S.F., Ballare M. et al. Endoscopic ultrasound-guided radiofrequency ablation of a pancreatic neuroendocrine tumor. *Endoscopy* 2015;47(S 01):E600–1. DOI: 10.1055/s-0034-1393677
- Pai M., Habib N., Senturk H. et al. Endoscopic ultrasound guided radiofrequency ablation, for pancreatic cystic neoplasms and neuroendocrine tumors. *World J Gastrointest Surg* 2015;7(4):52–9. DOI: 10.4240/wjgs.v7.i4.52
- Lakhtakia S., Ramchandani M., Galasso D. et al. EUS-guided radiofrequency ablation for management of pancreatic insulinoma by using a novel needle electrode (with videos). *Gastrointest Endosc* 2016;83(1):234–9. DOI: 10.1016/j.gie.2015.08.085
- Barthel M., Giovannini M., Lesavre N. et al. Endoscopic ultrasound-guided radiofrequency ablation for pancreatic neuroendocrine tumors and pancreatic cystic neoplasms: a prospective multicenter study [published online ahead of print 22 January 2019]. *Endoscopy* 2019;51(9):836–42. DOI: 10.1055/a-0824-7067
- Bang J.Y., Sutton B., Hawes R.H., Varadarajulu S. EUS-guided celiac ganglion radiofrequency ablation versus celiac plexus neurolysis for palliation of pain in pancreatic cancer: a randomized controlled trial (with videos). *Gastrointest Endosc* 2019;89(1):58–66. DOI: 10.1016/j.gie.2018.08.005

Вклад авторов

V.V. Lozovaya: сбор и обработка материала, написание текста.

O.A. Malikhova, A.O. Tumanyan: концепция и дизайн работы, утверждение окончательного варианта статьи.

A.C. Vodoleev, O.A. Gusarova, A.G. Malikhov: редактирование статьи.

Authors' contributions

V.V. Lozovaya: data collection and processing, writing the article.

O.A. Malikhova, A.O. Tumanyan: study concept and design, approval of the final version of the article.

A.S. Vodoleev, O.A. Gusarova, A.G. Malikhov: editing the article.

Конфликт интересов. Авторы заявляют об отсутствии конфликта интересов.

Conflict of interest. The authors declare no conflict of interests.

Финансирование. Исследование проведено без спонсорской поддержки.

Financing. The study was conducted without sponsorship.

Соблюдение прав пациентов и правил биоэтики. Все пациенты подписали информированное согласие на участие в исследовании.

Compliance with the rights of patients and the rules of bioethics. All patients signed an informed consent to participate in the study.

ORCID авторов/ ORCID authors

V.V. Lozovaya / V.V. Lozovaya: ORCID: 0000-0001-6262-7763

O.A. Malikhova / O.A. Malikhova: ORCID: 0000-0003-0829-7809

A.C. Vodoleev / A.S. Vodoleev: ORCID: 0000-0002-5151-7718

O.A. Gusarova / O.A. Gusarova: ORCID: 0000-0001-6179-1115

A.O. Tumanyan / A.O. Tumanyan: ORCID: 0000-0001-5863-5197

A.G. Malikhov / A.G. Malikhov: ORCID: 0000-0003-1959-1886

Статья поступила: 04.07.2023. **Принята к публикации:** 02.08.2023.

Article submitted: 04.07.2023. **Accepted for publication:** 02.08.2023.

Сравнительный анализ клинико-морфологических данных больных разных возрастных групп, перенесших экстренные хирургические вмешательства по поводу осложненного рака ободочной кишки

С. Н. Щаева

ФГБОУ ВО «Смоленский государственный медицинский университет» Минздрава России; Россия, 214019 Смоленск, ул. Крупской, 28

Контакты: Светлана Николаевна Щаева shaeva30@mail.ru

Цель исследования – проведение сравнительного анализа клинико-морфологических данных пациентов разных возрастных групп после экстренных резекционных вмешательств по поводу осложненного рака ободочной кишки.

Материалы и методы. В ретроспективное когортное исследование включены 227 пациентов, перенесших экстренные операции по поводу осложненного рака ободочной кишки за период с сентября 2016 г. по декабрь 2022 г. Выделены 2 группы пациентов: 1-я группа – до 60 лет, 2-я группа – 60 лет и старше. Во 2-й группе были выделены 2 подгруппы: пациенты в возрасте от 60 до 74 лет и пациенты 75 лет и старше. Первичная точка исследования – оценка послеоперационных осложнений по классификации Clavien–Dindo в течение 30 сут после операции. Вторичная точка – исследование онкологической адекватности операции.

Результаты. В исследование включены 128 (56,4 %) женщин и 99 (43,6 %) мужчин. Медиана возраста составила 66 лет. В группу моложе 60 лет были включены 47 (20,7 %), в группу 60 лет и старше – 180 (79,3 %) пациентов. Различий между двумя группами по полу и локализации опухоли не выявлено. Перфорация опухоли чаще зафиксирована во 2-й группе (23,3 % и 4,3 %, $p = 0,017$). Высокая коморбидность чаще отмечалась также во 2-й группе (46,8 % и 100 %, $p = 0,023$). Во 2-й группе физический статус в основном соответствовал ASA 3 и 4 ($p = 0,031$). Выявлено различие между группами по T-статусу: в 1-й группе больше случаев T2–T3 (76,6 % против 46,7 %), а во 2-й группе – T4 (53,3 % против 23,4 %), $p = 0,034$. Большинство пациентов в 1-й группе имели статус pN2 (68,1 %), во 2-й группе преобладал статус pN1 (70 %). Во 2-й группе онкологически неадекватно выполненных операций было больше: 54 (30 %) по сравнению с 1-й группой – 2 (4,3 %) ($p = 0,004$). Основными факторами, оказавшими влияние на радикальность выполненной операции, явились вид ургентного осложнения – перфорация опухоли (отношение шансов (ОШ) 1,81, 95 % ДИ 1,43–3,96, $p = 0,002$); вид операции (операция по типу Гартмана) (ОШ 1,62, 95 % ДИ 1,22–3,83, $p < 0,001$); возраст (Ш 0,76, 95 % ДИ 0,54–1,33, $p = 0,004$); коморбидность (ОШ 0,61, 95 % ДИ 0,43–1,28, $p = 0,02$); физический статус пациентов при поступлении по классификации ASA 3–4 (ОШ 0,52, 95 % ДИ 0,3–1,49, $p = 0,002$); локализация опухоли (ОШ 0,43, 95 % ДИ 0,28–1,15, $p = 0,011$).

Заключение. Экстренные операции при осложненном раке ободочной кишки характеризуются высоким риском серьезных послеоперационных осложнений, особенно у пациентов пожилого и старческого возраста. У пациентов моложе 60 лет злокачественные опухоли часто характеризуются более агрессивным течением с поражением регионарных лимфатических узлов (статус N2).

Ключевые слова: осложненный рак ободочной кишки, экстренные операции, пациенты пожилого и старческого возраста, клинико-морфологические характеристики

Для цитирования: Щаева С. Н. Сравнительный анализ клинико-морфологических данных больных разных возрастных групп, перенесших экстренные хирургические вмешательства по поводу осложненного рака ободочной кишки. Хирургия и онкология 2023;13(3):21–31. DOI: <https://doi.org/10.17650/2949-5857-2023-13-3-21-31>

Comparative analysis of clinical and morphological data of patients of different age groups who underwent emergency surgical interventions for complicated colon cancer

S. N. Shchaeva

Smolensk State Medical University of the Ministry of Health of the Russian Federation; 28 Krupskaya St., Smolensk 214019, Russia

Contacts: Svetlana Nikolaevna Shchaeva shaeva30@mail.ru

The aim of the study was to conduct a comparative analysis of clinical and morphological data of patients of different age groups after emergency resection interventions for complicated colon cancer.

Materials and methods. The retrospective cohort study included 227 patients who underwent emergency operations for complicated colon cancer during the period from September 2016 to December 2022. Two groups of patients were selected: group 1 – under 60 years old, group 2 – 60 years old and older. In the 2nd group, 2 subgroups were selected: patients aged between 60 to 74 years and patients between 75 years and older. The primary point of the study was assessment of postoperative complications according to the Clavien–Dindo classification within 30 days after surgery. The secondary point was study of oncological adequacy of the operation.

Results. The study included 128 (56.4 %) women and 99 (43.6 %) men. The median age was 66 years. Forty seven (20.7 %) patients were included in the group of persons younger than 60 years; 180 (79.3 %) patients were included in the group 60 years and older. There were no differences between the groups by gender and tumor localization. Tumor perforation was more often recorded in group 2 (23.3 % and 4.3 %, $p = 0.017$). High comorbidity was also more often observed in group 2 (46.8 % and 100 %, $p = 0.023$). In group 2, the physical status mostly corresponded to ASA grade 3 and 4 ($p = 0.031$). The difference between the groups by T-status was revealed: in group 1, there were more cases of T2–T3 (76.6 % vs. 46.7 %), and in group 2 – of T4 (53.3 % vs. 23.4 %), $p = 0.034$. Most patients in group 1 had the pN2 status (68.1 %), however, the pN1 status prevailed in the 2nd group (70 %). There were more oncologically inadequate operations in group 2: 54 (30 %) compared with group 1–2 (4.3 %) ($p = 0.004$). The main factors influencing the radicality of the performed operation were the type of urgent complication – tumor perforation (odds ratio (OR) 1.81, 95 % CI 1.43–3.96, $p = 0.002$); type of surgery (the Hartmann type surgery) (OR 1.62, 95 % CI 1.22–3.83, $p < 0.001$); age OR 0.76, 95 % CI 0.54–1.33, $p = 0.004$); comorbidity (OR 0.61, 95 % CI 0.43–1.28, $p = 0.02$); physical status of patients according to ASA classification grade 3–4 at admission (OR 0.52, 95 % CI 0.30–1.49, $p = 0.002$); tumor localization (OR 0.43, 95 % CI 0.28–1.15, $p = 0.011$).

Conclusion. Emergency operations for complicated colon cancer are characterized by a high risk of serious postoperative complications, especially in elderly and senile patients. In patients younger than 60 years of age, the malignant tumors are often characterized by more aggressive course with damage to regional lymph nodes (N2 status).

Keywords: complicated colon cancer, emergency operations, elderly and senile patients, clinical and morphological characteristics

For citation: Shchaeva S.N. Comparative analysis of clinical and morphological data of patients of different age groups who underwent emergency surgical interventions for complicated colon cancer. *Khirurgiya i onkologiya = Surgery and Oncology* 2023;13(3):21–31. (In Russ.) DOI: <https://doi.org/10.17650/2949-5857-2023-13-3-21-31>

Введение

Колоректальный рак (КРР) является 3-м по распространенности видом рака у мужчин и женщин развитых стран, к возникновению которого в большинстве случаев приводят доброкачественные поражения вследствие генетического или негенетического дисбаланса в слизистой оболочке кишечника [1–3]. Более 70 % случаев колоректального рака выявляются у пациентов в возрасте 65 лет и старше, и ожидается, что число пожилых пациентов с этим заболеванием значительно возрастет в течение ближайшего десятилетия [3]. Около 1/3 пациентов с колоректальным раком поступают в лечебные учреждения в экстренном порядке [4], и, несмотря на достижения в хирургической технике и послеоперационном лечении, экстренные резекционные вмешательства, выполняемые по поводу этого заболевания, остаются операциями высокого риска, особенно у пожилых пациентов, где показатели послеоперационных осложнений и летальности – 11–35 % и 9–22 % соответственно [5–8]. На сегодняшний день в некоторых исследованиях отмечается, что возраст, сопутствующие заболевания, оценка физического статуса по шкале Американского общества анестезиологов (ASA) являются факторами риска, оказывающими существенное влияние на результаты

лечения больных пожилого и старческого возраста. Однако есть исследования, демонстрирующие, что только возраст наиболее неблагоприятно влияет на результаты лечения, а неоднородность пожилой онкологической популяции требует индивидуального подхода, учитывающего состояние здоровья каждого пациента, особенно в условиях оказания экстренной хирургической помощи [6].

Цель исследования – проведение сравнительного анализа клинико-морфологических данных пациентов разных возрастных групп, перенесших экстренные резекционные вмешательства по поводу осложненного рака ободочной кишки (РОК).

Материалы и методы

В ретроспективное когортное исследование включены пациенты, перенесшие экстренные резекционные вмешательства по поводу осложненного РОК за период с сентября 2016 г. по декабрь 2022 г. в 2 стационарах города Смоленска, оказывающих экстренную хирургическую помощь по данному профилю и являющихся клиническими базами ФГБОУ ВО «Смоленский государственный медицинский университет» Минздрава России. Для оценки экстренности операционного вмешательства использовалась классификация

неотложных операций World Society of Emergency Surgery [9], в которой представлены временные критерии неотложных операций.

В исследование включены 227 пациентов, перенесших хирургические вмешательства в течение 24 ч от момента госпитализации. Больные, включенные в исследование, были разделены на 2 группы: 1-я группа – до 60 лет, 2-я группа – 60 лет и старше. Во 2-й группе были выделены 2 подгруппы: пациенты в возрасте от 60 до 74 лет и пациенты 75 лет и старше. Таким образом, сформированная база данных содержит информацию о демографических показателях – поле и возрасте на момент операции; клинических особенностях заболевания – оценке общего состояния по шкале ASA, индексе массы тела; анамнезе заболевания – количестве часов от момента появления первых симптомов до момента обращения за медицинской помощью и госпитализации в стационар; характере ургентного осложнения, сопутствующей патологии; локализации опухоли – в правой или левой части ободочной кишки, исходя из анализа медицинской документации (ориентир – средняя ободочная артерия); типе выполненного экстренного оперативного вмешательства и интраоперационных данных, таких как дата и вид оперативного вмешательства, степень выраженности острой кишечной непроходимости, в случае перфорации – распространенность перитонита, наличие перифокального процесса в области новообразования, объем лимфодиссекции; туморассоциированных факторах – гистологическом типе опухоли, стадии TNM, количестве исследованных лимфатических узлов (ЛУ) и наличии в них метастазов; послеоперационных осложнениях, характере выполненного резекционного вмешательства (R0/R1).

Критерии включения: 1) наличие осложнений РОК – острая кишечная непроходимость, перфорация опухоли; 2) резекционные вмешательства на ободочной кишке выполнены в течение 24 ч от момента поступления; 3) морфологический тип опухоли – аденокарцинома различной дифференцировки, недифференцированный рак.

Критерии исключения: 1) осложненные клинические случаи рака прямой кишки; 2) наличие гистологического типа новообразования, соответствующего неэпителиальным злокачественным опухолям, нейроэндокринным опухолям; 3) наличие отдаленных метастазов стадии M1 (метастазов в органы, брюшину, нерегионарные (отдаленные) ЛУ); 4) местный статус опухоли T4b – врастание в другие органы или структуры.

Первичной точкой исследования стала оценка послеоперационных осложнений по классификации Clavien–Dindo в течение 30 сут после оперативного вмешательства. Вторичная точка исследования включала анализ онкологической адекватности хирургического вмешательства. Все экстренные оперативные вмешательства были выполнены хирургами первой

и высшей квалификационных категорий, некоторые хирурги имели специализацию по онкологии. Онкологически адекватными считались хирургические операции, когда при патоморфологическом исследовании определялась R0-резекция и отступ по длине кишки был не менее 5 см от дистальной границы резекции и не менее 10 см от проксимальной границы резекции опухоли, количество исследованных ЛУ ≥ 12 .

В тех ситуациях, когда при патоморфологическом исследовании была обнаружена микроскопически остаточная опухоль (R1) и отступ по длине кишки не соответствовал установленным критериям, количество исследованных ЛУ составило < 12 , хирургическая операция считалась онкологически неадекватной. В данном исследовании всем пациентам по экстренным показаниям были выполнены открытые хирургические вмешательства.

Статистическая обработка материалов выполнялась с помощью средств программного обеспечения STATISTICA12 (StatSoft, Inc., США), SPSS 20. Выявление различий между непрерывными переменными в группах проведено с использованием однофакторного дисперсионного анализа ANOVA и критерия Краскала–Уоллеса. Для выявления различий в остальных признаках (выраженных в номинальной шкале) использовался критерий χ^2 Пирсона. Во всех случаях применялись двусторонние критерии, проверка используемых для обработки данных статистических гипотез проводилась на уровне значимости $p \leq 0,05$.

Для определения независимых прогностических факторов, влияющих на наличие тяжелых послеоперационных осложнений и радикальность выполненного хирургического вмешательства, использовалась многофакторная логистическая регрессия для предикторов, влияющих на бинарный исход. Результаты продемонстрированы отношением шансов (ОШ) и 95 % доверительным интервалом (ДИ). Уровень статистической значимости (p) для включения в многофакторный анализ принят $\leq 0,05$.

Результаты

Проанализированы результаты экстренных операций, выполненных по поводу осложнений РОК 227 больным, которые соответствовали критериям включения (табл. 1).

В исследование были включены 128 (56,4 %) женщин и 99 (43,6 %) мужчин. Медиана возраста составила 66 (от 39 до 88) лет. В 1-ю группу (моложе 60 лет) были включены 47 (20,7 %), во 2-ю группу (60 лет и старше) – 180 (79,3 %) пациентов; 180 пациентов последней группы были разделены на 2 подгруппы: от 60 до 74 лет – 99 (55,0 %) пациентов и 75 лет и старше – 81 (45,0 %) больной.

Как видно из табл. 1, наиболее частым осложнением РОК была obturационная кишечная непроходимость с выраженной клинической симптоматикой.

Таблица 1. Основные характеристики пациентов

Table 1. Main characteristics of the patients

Показатель Parameter	Возраст <60 лет (n = 47) At the age of <60 years (n = 47)	Возраст ≥60 лет (n = 180) At the age of ≥60 years (n = 180)	Значе- ние p p-value	Возраст 60 лет–74 года (n = 99) At the age of 60–74 years (n = 99)	Возраст ≥75 лет (n = 81) At the age of ≥75 years (n = 81)	Значе- ние p p-value
Пол, n (%): Gender, n (%):						
мужчины men	21 (44,7)	78 (43,3)	0,11	42 (42,4)	38 (46,9)	0,091
женщины women	26 (55,3)	102 (56,7)		57 (57,6)	43 (53,1)	
Физический статус по шкале ASA, n (%): Physical status by the ASA scale, n (%):						
1	4 (8,5)	3 (1,7)	0,031	1 (1)	2 (2,5)	0,064
2	29 (61,7)	66 (36,7)		41 (41,4)	25 (30,9)	
3	11 (23,4)	84 (46,6)		48 (48,5)	36 (44,4)	
4	3 (6,4)	27 (15)		9 (9,)	18 (22,2)	
Ургентные осложнения рака ободочной кишки, n (%): Urgent complications of colorectal cancer, n (%):						
обтурационная непроходимость obturation obstruction	45 (95,7)	138 (76,7)	0,017	84 (84,8)	54 (66,7)	0,024
перфорация опухоли tumor perforation	2 (4,3)	42 (23,3)		15 (15,2)	27 (33,3)	
Коморбидность, n (%): Comorbidity, n (%):						
Заболевания сердечно-сосудистой системы, n (%) Diseases of the cardiovascular system, n (%)	4 (8,5)	48 (26,7)	0,023	28 (28,3)	20 (24,7)	0,059
Заболевания дыхательной системы, n (%) Diseases of the respiratory system, n (%)	3 (6,4)	27 (15)		17 (17,2)	10 (12,3)	
Сахарный диабет, n (%) Diabetes mellitus, n (%)	3 (6,4)	13 (7,2)		11 (11,1)	2 (2,6)	
Хроническая почечная недостаточность, n (%) Chronic renal failure, n (%)	0	5 (2,8)		1 (1)	4 (4,9)	
Ожирение (индекс массы тела >30), n (%) Obesity (body mass index >30), n (%)	5 (10,6)	12 (6,6)		3 (3)	9 (11,1)	
Сочетанная патология, n (%) Concomitant pathology, n (%)	7 (14,9)	75 (41,7)		39 (39,4)	36 (44,4)	
Локализация, n (%): Localization, n (%):						
правая половина ободочной кишки the right half of the colon	15 (31,9)	61 (33,9)	0,112	36 (36,4)	25 (30,9)	0,092
левая половина ободочной кишки the left half of the colon	32 (68,1)	119 (66,1)		63 (63,6)	56 (69,1)	
pT-местный статус опухоли, n (%): pT-local status of the tumor, n (%):						
pT1	0 (0)	0 (0)	0,034	0 (0)	0 (0)	0,062
pT2	2 (4,3)	0 (0)		0 (0)	0 (0)	
pT3	34 (72,3)	84 (46,7)		41 (41,4)	43 (53,1)	
pT4a	11 (23,4)	96 (53,3)		58 (58,6)	38 (46,9)	
pN-стадия, n (%): pN-stage, n (%):						
pN0	4 (8,5)	31 (17,2)	0,0023	17 (17,2)	14 (17,3)	0,12
pN1b	11 (23,4)	126 (70,0)		68 (68,7)	58 (71,6)	
pN2	32 (68,1)	23 (12,8)		14 (14,1)	9 (11,1)	
pN2a	18 (38,3)	21 (11,7)		12 (12,1)	9 (11,1)	
pN2b	14 (29,8)	2 (1,1)		2 (2,0)	0 (0)	

Окончание табл. 1
End of table 1

Показатель Parameter	Возраст <60 лет (n = 47) At the age of <60 years (n = 47)	Возраст ≥60 лет (n = 180) At the age of ≥60 years (n = 180)	Значение p p-value	Возраст 60 лет–74 года (n = 99) At the age of 60–74 years (n = 99)	Возраст ≥75 лет (n = 81) At the age of ≥75 years (n = 81)	Значение p p-value
Количество исследованных лимфатических узлов, n (%): Number of examined lymph nodes, n (%)						0,034
4–7	0 (0)	5 (2,8)		0 (0)	5 (6,2)	
8–11	0 (0)	49 (27,2)	0,0011	8 (8,1)	41 (50,6)	
≥12	47 (100)	126 (70)	0,0441	91 (91,9)	35 (43,2)	
Среднее число исследованных лимфатических узлов, n Mean number of examined lymph nodes, n	14,1 ± 2,0	9,4 ± 2,3		9,2 ± 3,1	7,5 ± 3,4	0,053
Резекционный статус, n (%): Resection status, n (%):						
R0	45 (95,7)	166 (92,2)	0,075	94 (94,9)	72 (88,9)	0,091
R1	2 (4,3)	14 (7,8)		5 (5,1)	9 (11,1)	
Онкологическая адекватность операции, n (%): Oncological adequacy of surgery, n (%):						
с объемом лимфодиссекции ≥12 лимфатических узлов и/или R0-резекцией with the volume of lymph node dissection ≥12 lymph nodes and/or R0-resection	45 (95,7)	126 (70)	0,004	69 (69,7)	57 (70,4)	0,23
с объемом лимфодиссекции <12 лимфатических узлов и/или R1-резекцией with a volume of lymph node dissection <12 lymph nodes and/or R1-resection	2 (4,3)	54 (30)		30 (30,3)	24 (29,6)	
Отступ по длине кишки, n (%): Indentation along the length of the intestine, n (%):						
≥10 см от проксимальной границы резекции ≥10 cm from proximal border of the resection	47 (100)	178 (98,3)	0,11	98 (99,0)	79 (97,5)	0,08
<10 см от проксимальной границы резекции <10 cm from proximal border of the resection	0 (0)	3 (1,7)		1 (1)	2 (2,5)	
Отступ по длине кишки, n (%): Indentation along the length of the intestine, n (%):						
≥5 см от дистальной границы резекции ≥5 cm from distal border of the resection	46 (97,9)	169 (93,9)	0,062	96 (97,0)	73 (90,1)	0,057
<5 см от дистальной границы резекции <5 cm from distal border of the resection	1 (2,1)	11 (6,1)		3 (3,0)	8 (9,1)	

Случаи перфорации опухоли чаще зафиксированы во 2-й группе по сравнению с 1-й (23,3 % и 4,3 %, $p = 0,017$). Как и предполагалось, наличие коморбидности чаще отмечалось в группе пациентов в возрасте ≥60 лет (46,8 и 100 % случаев, $p = 0,023$), особенно отмечены заболевания сердечно-сосудистой системы и сочетанная патология. Как следствие, у пациентов 2-й группы при оценке общего состояния физический статус в большем количестве случаев соответствовал по шкале ASA 3 и 4.

Статистически значимых различий между группами по локализации опухоли в ободочной кишке не было выявлено ($p = 0,112$), так как в обеих группах преобладала левосторонняя локализация.

В исследуемых группах преобладали случаи со статусом опухоли T3 и T4, однако получено статистически достоверное различие между группами по местному статусу опухоли: в 1-й группе больше зафиксировано случаев T3 (72,3 % против 46,7 %), а во 2-й группе – случаев T4 (53,3 % против 23,4 %, $p = 0,034$).

Следует отметить статистически значимые различия по N-статусу ($p = 0,0023$). Большинство пациентов в 1-й группе с осложненным РОК имели статус pN2 (68,1 %) по сравнению со 2-й группой, где преобладал статус pN1 (70,0 %). Нужно подчеркнуть, что у пациентов 1-й группы – моложе 60 лет – статус pN2b отмечен в 29,8 % случаев, а во 2-й группе – 60 лет и старше – только в 1,1 % ($p < 0,0001$). При подгрупповом анализе в обеих подгруппах 2-й группы преобладал статус pN1.

Среднее число исследованных ЛУ было статистически значимо выше в 1-й группе по сравнению со 2-й группой ($14,1 \pm 2,0$ и $9,4 \pm 2,3$ соответственно, $p = 0,0441$). У всех 47 больных 1-й группы было исследовано 12 и более ЛУ.

Статистически значимых различий по среднему числу исследованных ЛУ при сравнении двух подгрупп 2-й группы выявлено не было ($p = 0,053$). Однако наиболее статистически существенные различия по данному параметру прослеживались при сравнении 1-й группы с подгруппой, в которую входили больные в возрасте старше 75 лет ($14,1 \pm 2,0$ и $7,5 \pm 3,4$ соответственно, $p = 0,0012$).

Микроскопически остаточная опухоль, соответствующая выполнению R1-резекций, обнаружена только у 2 (4,3 %) больных в 1-й группе и у 14 (7,8 %) больных во 2-й группе.

При рассмотрении такого критерия, как соответствие выполненной операции онкологическим принципам (удалено 12 или более ЛУ, выполнена R0-резекция), наблюдались следующие результаты: в 1-й группе пациентов были выполнены 2 (4,3 %) R1-резекции, количество удаленных ЛУ соответствовало онкологическим принципам; во 2-й группе онкологически неадекватно выполненных операций было больше – 54 (30 %): R1-резекция и менее 12 удаленных ЛУ – 14, недостаточный объем лимфодиссекции – 40. Отступ по длине кишки ≥ 10 см от проксимальной границы резекции был соблюден у всех пациентов 1-й группы, во 2-й группе у 178 (98,3 %); отступ по длине кишки ≥ 5 см от дистальной границы резекции был выполнен у 46 (97,9 %) больных 1-й группы и у 169 (93,9 %) больных 2-й группы. В основном отступ по длине кишки < 5 см от дистальной границы резекции зафиксирован у 11 больных 2-й группы, у которых была выполнена операция по типу Гартмана.

Операции, выполненные пациентам, включенным в данное исследование, представлены в табл. 2.

Частота выполнения операций по типу Гартмана не различалась в обеих группах. Правосторонняя гемиколэктомия с формированием илеотрансверзоанастомоза чаще выполнялась в 1-й группе по сравнению со 2-й группой (23,4 и 10 % случаев соответственно, $p = 0,024$). Правосторонняя гемиколэктомия по Лахейю чаще проводилась во 2-й группе (23,9 и 8,5 % соответственно, $p = 0,0031$). Петлевая колостомия – на 1-м эта-

пе, а на 2-м этапе – радикальная операция на левых отделах ободочной кишки – выполнялись только во 2-й группе ($n = 24$), причем чаще в возрастной подгруппе ≥ 75 лет (4,1 и 24,7 % соответственно, $p = 0,002$).

По количеству послеоперационных осложнений результаты между двумя группами распределились следующим образом: статистически значимых различий по количеству осложнений IIIВ–IVВ по Clavien–Dindo между двумя группами не выявлено ($p = 0,087$). По количеству летальных исходов были выявлены статистически значимые различия между двумя группами ($p = 0,044$); при подгрупповом анализе во 2-й группе значимых различий между подгруппами не получено ($p = 0,068$). Количество летальных исходов (V по Clavien–Dindo) в 1-й группе составило 2 (4,3 %) случая, во 2-й группе – 19 (10,6 %) случаев. Все эти больные изначально поступали в тяжелом состоянии (ASA 4) с выраженной клинической симптоматикой перитонита, развившегося на фоне осложнений РОК, и перенесли резекционные вмешательства на левых отделах ободочной кишки по типу Гартмана.

По результатам однофакторного анализа, которые затем были подтверждены данными многофакторного анализа, установлено, что основными предикторами, оказывающими статистически значимое влияние на риск развития тяжелых послеоперационных осложнений (IIIВ–IVВ по Clavien–Dindo), были: физический статус пациентов по классификации ASA при поступлении 3–4 (ОШ 1,43; 95 % ДИ 1,24–1,61, $p < 0,0001$); вид ургентного осложнения – перфорация опухоли (ОШ 1,57; 95 % ДИ 1,12–1,37, $p < 0,0001$); коморбидность (ОШ 1,09; 95 % ДИ 0,87–1,21, $p = 0,012$); возраст ≥ 60 (ОШ 0,63; 95 % ДИ 0,47–1,4, $p = 0,03$). Такие факторы, как пол (ОШ 0,96; 95 % ДИ 0,74–1,13, $p = 0,14$) и локализация опухоли (ОШ 1,19; 95 % ДИ 0,91–1,15, $p = 0,098$), в унивариантном анализе не оказали статистически значимого влияния на риск развития тяжелых послеоперационных осложнений.

Также однофакторным анализом, подтвержденным многофакторным, установлено, что основными факторами, оказавшими независимое статистически значимое влияние на радикальность выполненной операции, явились вид ургентного осложнения – перфорация опухоли (ОШ 1,81; 95 % ДИ 1,43–3,96, $p = 0,002$); вид операции (операция по типу Гартмана) (ОШ 1,62; 95 % ДИ 1,22–3,83, $p < 0,001$); возраст (ОШ 0,7; 95 % ДИ 0,54–1,33, $p = 0,004$); коморбидность (ОШ 0,61; 95 % ДИ 0,43–1,28, $p = 0,02$); физический статус пациентов по классификации ASA при поступлении 3–4 (ОШ 0,52; 95 % ДИ 0,31–1,49, $p = 0,002$); локализация опухоли (ОШ 0,43; 95 % ДИ 0,28–1,15, $p = 0,011$). В однофакторном анализе пол (ОШ 1,2; 95 % ДИ 0,32–1,25, $p = 0,32$), местный статус опухоли T4a (ОШ 0,84; 95 % ДИ 0,41–1,76, $p = 0,07$), наличие метастазов в ЛУ (статус N2) (ОШ 0,61; 95 % ДИ 0,22–1,69, $p = 0,52$) не оказали

Таблица 2. Распределение пациентов с осложненным раком ободочной кишки в зависимости от вида хирургического вмешательства, n (%)
Table 2. Distribution of patients with complicated colorectal cancer depending on the type of surgical intervention, n (%)

Показатель Parameter	Возраст <60 лет (n = 47) At the age of <60 years (n = 47)	Возраст ≥60 лет (n = 180) At the age of ≥60 years (n = 180)	Значение p p-value	Возраст 60 лет–74 года (n = 99) At the age of 60–74 years (n = 99)	Возраст ≥75 лет (n = 81) At the age of ≥75 years (n = 81)	Значение p p-value
Правосторонняя гемиколэктомия с формированием илеотрансверзоанастомоза Right-sided hemicolectomy with ileo-transverse anastomosis	11 (23,4)	18 (10)	0,024	15 (15,0)	3 (3,7)	0,007
Правосторонняя гемиколэктомия по Лахю The Lahey right-sided hemicolectomy	4 (8,5)	43 (23,9)	0,0031	6 (6,1)	37 (45,7)	0,0024
Резекция левых отделов ободочной кишки по типу операции Гартмана The Hartmann resection of the left parts of the colon	12 (25,5)	37 (20,6)	0,093	31 (31,3)	6 (7,4)	<0,0001
Резекция сигмовидной кишки по типу операции Гартмана The Hartmann sigmoid colon resection	15 (31,9)	41 (22,8)	0,059	28 (28,3)	13 (16,0)	0,033
Левосторонняя гемиколэктомия по типу операции Гартмана The Hartmann left-sided hemicolectomy	5 (10,7)	17 (9,4)	0,12	15 (15,2)	2 (2,5)	0,003
Петлевая колостомия (сигмостомия, трансверзостомия – в зависимости от локализации опухоли), на 2-м этапе – радикальная операция на левых отделах ободочной кишки Loop colostomy (sigmostomy, transvesostomy – depending on the tumor location), at the 2 nd stage – radical surgery on the left parts of the colon	0 (0)	24 (13,3)	<0,0001	4 (4,1)	20 (24,7)	0,002

статистически значимого влияния на радикальность выполненной операции.

Обсуждение

В настоящее время во всем мире увеличивается число пациентов пожилого и старческого возраста, что создает определенные сложности при планировании и предоставлении медицинской помощи. В научной литературе нет единого мнения, какой возраст является пороговым для отнесения пациента к категории пожилых людей [10–15]. На сегодняшний день согласно ВОЗ лица в возрасте от 60 до 74 лет считаются пожилыми, 75–90 лет – старческого возраста, более 90 лет – возраст долгожителей. В данном исследовании выбор временных критериев в группах основывался на классификации ВОЗ.

Ранее установлено, что операции, выполняемые пациентам пожилого и старческого возраста, имеют высокий хирургический риск и характеризуются большим количеством послеоперационных осложнений и летальности из-за наличия у большинства пациентов высокой коморбидности – заболеваний сердечно-сосудистой, дыхательной систем, патологии печени. В научной литературе таких пациентов называют «хрупкими» («слабыми») [16–20]. Данное состояние определяется как состояние уязвимости, коррелирующее

с высоким риском неблагоприятных исходов [21–23]. В ряде исследований «феномен хрупкости» – это состояние, определяемое наличием 5 критериев: непреднамеренная потеря веса, резкое истощение, которое фиксирует сам пациент, наличие мышечной слабости (определяется силой захвата), медленная скорость ходьбы и низкая физическая активность.

Существует большое количество патологических процессов, с помощью которых можно объяснить «феномен хрупкости». Наиболее перспективными являются исследования, объясняющие этот процесс повышением активных форм кислорода и окислительного стресса [24, 25], они бывают повышены при ряде заболеваний, связанных с возрастом [26–28]. При выполнении экстренной операции больным с осложненным РОК «хрупкость» пожилых пациентов становится более серьезным фактором неблагоприятного исхода. Поэтому любая экстренная операция должна рассматриваться как оперативное вмешательство с высоким хирургическим риском, поскольку она может внезапно привести к серьезным осложнениям у пациентов, которые в дооперационном периоде рассматривались как находящиеся в стабильном состоянии. В связи с данными обстоятельствами, по мнению многих экспертов, лучше учитывать биологический, а не хронологический возраст [27].

Многие авторы показали, что возраст сам по себе не является прогностическим фактором, оказывающим влияние на непосредственные и отдаленные результаты лечения больных с осложненным РОК [29–31]. Напротив, к важным факторам, влияющим на развитие тяжелых послеоперационных осложнений, относятся экстренные хирургические вмешательства и наличие сопутствующих заболеваний. Есть исследование, доказывающее, что экстренные операции негативно влияют на развитие послеоперационных осложнений и летальность независимо от возраста пациента [32]. Высокая коморбидность – важный прогностический фактор риска развития тяжелых послеоперационных осложнений и летальности.

Результаты настоящего исследования, как и ожидалось, показали, что пациенты 2-й группы (в возрасте ≥ 60 лет) имели более высокую коморбидность, чем пациенты 1-й группы (в возрасте < 60 лет), поэтому большинство из них изначально поступали в тяжелом состоянии и были отнесены к категории 3–4 по ASA. Настоящая шкала позволяет при поступлении пациента быстро определить предоперационный риск, ее параметры удобно использовать и для ретроспективных исследований; также она позволяет прогнозировать частоту послеоперационных осложнений и летальности [19, 33].

В настоящем исследовании, как и в других исследованиях по осложненному РОК, наиболее часто встречающимся ургентным осложнением была obturационная непроходимость кишечника в обеих исследуемых группах. Это осложнение во многих случаях связано с локализацией опухоли в левых отделах ободочной кишки. Как и в некоторых других исследованиях [5, 7, 8, 34], текущее исследование не выявило статистически значимых различий по локализации опухоли в ободочной кишке в двух группах пациентов.

По данным многих исследователей, результаты хирургического лечения осложненного РОК зависят от локализации опухоли, интраоперационных данных, общего состояния пациента и опыта хирурга [35–37]. В большинстве случаев пациентам 1-й группы с правосторонней локализацией рака была выполнена правосторонняя гемиколэктомия с формированием первичного анастомоза ($p = 0,024$), а больным 2-й группы, особенно пациентам подгруппы в возрасте ≥ 75 лет, выполнялось этапное хирургическое вмешательство – правосторонняя гемиколэктомия по Лахю ($p = 0,0024$).

На сегодняшний день при левосторонней локализации осложненного РОК наиболее приемлемая хирургическая тактика является предметом дискуссий; в основном используется стентирование или формирование колостомы из мини-доступа с последующим резекционным вмешательством, либо операция по типу Гартмана с последующим реконструктивно-восстановительным вмешательством.

Во многих исследованиях были представлены преимущества операции Гартмана в экстренной хирургии РОК [7, 38–40]. В других исследованиях по-прежнему сообщается об увеличении числа хирургических вмешательств, связанных с созданием отводящей колостомы, на 1-м этапе у пожилых пациентов [41].

В настоящем исследовании между двумя группами не было выявлено статистически значимых различий по частоте выполнения резекционных вмешательств по типу операции Гартмана. Однако при подгрупповом анализе во 2-й группе выявлены значимые различия по количеству выполненных резекционных вмешательств на 1-м этапе между подгруппой пациентов в возрасте 60–74 лет и подгруппой пациентов в возрасте ≥ 75 лет. В подгруппе пациентов в возрасте ≥ 75 лет чаще выполнялись петлевые колостомии (сигмостомии, трансверзостомии – в зависимости от локализации опухоли), а на 2-м этапе – радикальная операция на левых отделах ободочной кишки – по сравнению с подгруппой пациентов в возрасте 60–74 лет ($p = 0,002$).

По данным многих исследований, осложненный колоректальный рак, при котором показаны экстренные хирургические вмешательства, характеризуется более поздней стадией злокачественного процесса, что связано с более высокой летальностью в периоперационном периоде и низкими показателями общей и безрецидивной выживаемости [42–44]. По результатам текущего исследования видно, что в обеих группах преобладали опухоли с местным статусом T3 и T4, потребовавшие экстренного хирургического вмешательства. Также в данном исследовании обращают на себя внимание статистически значимые различия по N-статусу ($p = 0,0023$). Большинство пациентов 1-й группы с осложненным РОК имели статус pN2 (68,1 %), из них статус pN2b отмечен в 29,8 % случаев.

Для правильной постановки диагноза в онкологии (для правильного стадирования) необходимо, чтобы было исследовано не менее 12 удаленных ЛУ [45, 46]. Многие исследования показали, что экстренная хирургия не оказывала влияния на радикальность выполнения хирургического вмешательства по поводу осложненного РОК (на количество удаленных ЛУ [47–49]); в то же время существуют исследования, демонстрирующие, что возраст является статистически значимой переменной, влияющей на наличие определенного количества ЛУ (с возрастом количество регионарных ЛУ – параколических – может быть меньше) [50–52]. Тем не менее онкологические принципы должны обязательно соблюдаться и в ургентной хирургии колоректального рака. Настоящее исследование показывает, что у пациентов старших возрастных групп среднее количество удаленных ЛУ было меньше по сравнению с 1-й (моложе 60 лет) группой ($p = 0,0441$).

По результатам данного исследования установлено, что операции с объемом лимфодиссекции < 12 ЛУ

и/или R1-резекции статистически значимо чаще выполнялись в группе пациентов в возрасте ≥ 60 лет, и особенно часто – в возрастной подгруппе ≥ 75 лет. Эти обстоятельства могут быть связаны со сложной интраоперационной ситуацией у пациентов с высокой коморбидностью, когда при анализе риска и пользы хирургическое вмешательство может быть выполнено в несколько меньшем объеме, чем положено (как, например, резекция меньшей длины кишечника при выполнении операции Гартмана). В данном исследовании все оперативные вмешательства выполнены достаточно квалифицированными хирургами – первой и высшей квалификационных категорий, и большинство из них имели специализацию по онкологии.

Заключение

Экстренные хирургические вмешательства, выполняемые при осложненном РОК, характеризуются высоким риском развития серьезных послеоперацион-

ных осложнений и послеоперационной летальности, особенно у пациентов пожилого и старческого возраста. В группе пациентов моложе 60 лет злокачественные опухоли зачастую характеризуются более агрессивным течением с поражением регионарных ЛУ (статус N2), и это следует принимать во внимание при выполнении экстренных хирургических вмешательств с целью проведения максимально радикальной операции. Пациентам с осложненным РОК пожилого и старческого возраста необходимо использовать персонализированную стратегию с учетом сопутствующих заболеваний каждого пациента, его функционального состояния и образа жизни. Операция Гартмана у пациентов пожилого и старческого возраста с физическим статусом по ASA 3–4 может оказывать неблагоприятное влияние на развитие серьезных послеоперационных осложнений и сопровождаться недостаточным количеством удаленных ЛУ и выполнением R1-резекций.

ЛИТЕРАТУРА / REFERENCES

- Russell A.M., Zhang J., Luz J. et al. Prevalence of MYH germline mutations in Swiss APC mutation-negative polyposis patients. *Int J Cancer* 2006;118(8):1937–40. DOI: 10.1002/ijc.21470. PMID: 16287072
- Filipe B., Baltazar C., Albuquerque C. et al. APC or MUTYH mutations account for the majority of clinically well-characterized families with FAP and AFAP phenotype and patients with more than 30 adenomas. *Clin Genet* 2009;76(3):242–55. DOI: 10.1111/j.1399-0004.2009.01241.x. PMID: 19793053
- Cronin K.A., Scott S., Firth A.U. et al. Annual report to the nation on the status of cancer, part 1: National cancer statistics. *Cancer* 2022;128(24):4251–84. DOI: 10.1002/cncr.34479. PMID: 36301149
- Abdelrazeq A.S., Scott N., Thorn C. et al. The impact of spontaneous tumour perforation on outcome following colon cancer surgery. *Colorectal Dis* 2008;10(8):775–80. DOI: 10.1111/j.1463-1318.2007.01412.x. PMID: 18266887
- Щаева С.Н. Колоректальный рак, осложненный перфорацией. Особенности хирургической тактики. *Тазовая хирургия и онкология*. 2015;5(4):38–41. DOI: <https://doi.org/10.17650/2220-3478-2015-5-4-38-41> Shchaeva S.N. Colorectal cancer complicated by perforation. Specific features of surgical tactics. *Tazovaya Khirurgiya i Onkologiya = Pelvic Surgery and Oncology* 2015;5(4):38–41. (In Russ.) DOI: <https://doi.org/10.17650/2220-3478-2015-5-4-38-41>
- Guerard E.J., Deal A.M., Chang Y. et al. Frailty index developed from a cancer-specific geriatric assessment and the association with mortality among older adults with cancer. *J Natl Compr Canc Netw* 2017;15(7):894–902. DOI: 10.6004/jncn.2017.0122. PMID: 28687577
- Costa G., Tomassini F., Tierno S.M. et al. Chirurgia del colon in urgenza: analisi dei fattori di rischio di morbilità e mortalità. *Chir Ital* 2009;61(5–6):565–71. PMID: 20380259 Emergency colonic surgery: analysis of risk factors predicting morbidity and mortality. *Chir Ital* 2009;61(5–6):565–71. (In Italian) PMID: 20380259
- Щаева С.Н. Экстренные резекционные вмешательства у больных осложненным раком правой и левой половины ободочной кишки: отдаленные результаты. *Тазовая хирургия и онкология*. 2018;8(2):46–54. DOI: <https://doi.org/10.17650/2220-3478-2018-8-2-46-54> Schaeva S.N. Emergency resections in patients with complicated rightand left-sided colon cancer: long-term outcomes. *Tazovaya Khirurgiya i Onkologiya = Pelvic Surgery and Oncology* 2018;8(2):46–54. (In Russ.) DOI: <https://doi.org/10.17650/2220-3478-2018-8-2-46-54>
- Kluger Y., Ben-Ishay O., Sartelli M. et al. World society of emergency surgery study group initiative on Timing of Acute Care Surgery classification (TACS). *World J Emerg Surg*. 2013 May 1;8(1):17. DOI: 10.1186/1749-7922-8-17. PMID: 23634784
- Booth C.M., Nanji S., Wei X., Mackillop W.J. Management and outcome of colorectal cancer liver metastases in elderly patients: a population-based study. *JAMA Oncol* 2015;1(8):1111–9. DOI: 10.1001/jamaoncol.2015.2943. PMID: 26355283
- Basili G., Lorenzetti L., Biondi G. et al. Colorectal cancer in the elderly. Is there a role for safe and curative surgery? *ANZ J Surg*. 2008;78(6):466–70. DOI: 10.1111/j.1445-2197.2008.04536.x. PMID: 18522567
- Vironen J.H., Sainio P., Husa A.I., Kellokumpu I.H. Complications and survival after surgery for rectal cancer in patients younger than and aged 75 years or older. *Dis Colon Rectum* 2004;47(7):1225–31. DOI: 10.1007/s10350-004-0557-4. PMID: 15164247
- Menegozzo C.A.M., Teixeira-Júnior F., Couto-Netto S.D.D. et al. Outcomes of elderly patients undergoing emergency surgery for complicated colorectal cancer: A retrospective cohort study. *Clinics (Sao Paulo)* 2019;74:e1074. DOI: 10.6061/clinics/2019/e1074. PMID: 31433041
- Bufalari A., Giustozzi G., Burattini M.F. et al. Rectal cancer surgery in the elderly: a multivariate analysis of outcome risk factors. *J Surg Oncol* 2006;93(3):173–80. DOI: 10.1002/jso.20300. PMID: 16482596
- Yu Z., Ji M., Hu X., Yan J., Jin Z. Value of procalcitonin on predicting the severity and prognosis in patients with early ARDS:

- a prospective observation study. *Zhonghua Wei Zhong Bing Ji Jiu Yi Xue* 2017;29(1):34–38. (In Chinese)
DOI: 10.3760/cma.j.issn.2095-4352.2017.01.008. PMID: 28459401
16. Cesari M., Franchi C., Cortesi L. et al. REPOSI collaborators. Implementation of the Frailty Index in hospitalized older patients: Results from the REPOSI register. *Eur J Intern Med* 2018;56:11–18. DOI: 10.1016/j.ejim.2018.06.001. PMID: 29907381
 17. Xu K., Chen Y., Chen M. et al. Diagnosis and treatment of primary hepatic neuroendocrine carcinoma. *Zhonghua Zhong Liu Za Zhi* 2015;37(6):451–5. (In Chinese) PMID: 26463150
 18. Garritano S., Selvaggi F., Spampinato M.G. Simultaneous minimally invasive treatment of colorectal neoplasm with synchronous liver metastasis. *Biomed Res Int* 2016;2016:9328250. DOI: 10.1155/2016/9328250. PMID: 27294144
 19. Oldani A., Bellora P., Monni M. et al. Colorectal surgery in elderly patients: our experience with DaVinci Xi® System. *Aging Clin Exp Res* 2017;29(Suppl 1):91–99. DOI: 10.1007/s40520-016-0670-y. PMID: 27888474
 20. Janssen-Heijnen M.L., Maas H.A., Houterman S. et al. Comorbidity in older surgical cancer patients: influence on patient care and outcome. *Eur J Cancer* 2007;43(15):2179–93. DOI: 10.1016/j.ejca.2007.06.008. PMID: 17681780
 21. Richardson K., Hopker J. One minute to assess frailty, but what should we do next? *Anaesthesia*. 2016;71(6):622–6. DOI: 10.1111/anae.13321. PMID: 27018599
 22. Puts M.T., Santos B., Hardt J. et al. An update on a systematic review of the use of geriatric assessment for older adults in oncology. *Ann Oncol* 2014;25(2):307–15. DOI: 10.1093/annonc/mdt386. PMID: 24256847
 23. Lim W.S., Wong S.F., Leong I. et al. Forging a frailty-ready healthcare system to meet population ageing. *Int J Environ Res Public Health* 2017;14(12):1448. DOI: 10.3390/ijerph14121448. PMID: 29186782
 24. Wang Y., Yu Z., Shi J. et al. Expression of heme oxygenase-1 in nasal polyps and regulation by glucocorticoid. *Zhonghua Er Bi Yan Hou Tou Jing Wai Ke Za Zhi* 2016;51(3):169–73. (In Chinese) DOI: 10.3760/cma.j.issn.1673-0860.2016.03.003. PMID: 27033569
 25. Cui H., Kong Y., Zhang H. Oxidative stress, mitochondrial dysfunction, and aging. *J Signal Transduct* 2012;2012:646354. DOI: 10.1155/2012/646354. PMID: 21977319
 26. Testa D., Guerra G., Marcuccio G. Oxidative stress in chronic otitis media with effusion. *Acta Otolaryngol* 2012;132(8):834–7. DOI: 10.3109/00016489.2012.663504. PMID: 22497729
 27. George A.J., Hannan R.D., Thomas W.G. Unravelling the molecular complexity of GPCR-mediated EGFR transactivation using functional genomics approaches. *FEBS J* 2013;280(21):5258–68. DOI: 10.1111/febs.12509. PMID: 23992425
 28. Finkler M., Lichtenberg D., Pinchuk I. The relationship between oxidative stress and exercise. *J Basic Clin Physiol Pharmacol* 2014;25(1):1–11. DOI: 10.1515/jbcp-2013-0082. PMID: 23959662
 29. Egenvall M., Schubert Samuelsson K., Klarin I. et al. Management of colon cancer in the elderly: a population-based study. *Colorectal Dis* 2014;16(6):433–41. DOI: 10.1111/codi.12575. PMID: 24460639
 30. Oliphant R., Mansouri D., Nicholson G.A. et al. West of Scotland Colorectal Cancer Managed Clinical Network. Emergency presentation of node-negative colorectal cancer treated with curative surgery is associated with poorer short and longer-term survival. *Int J Colorectal Dis* 2014;29(5):591–8. DOI: 10.1007/s00384-014-1847-5. PMID: 24651957
 31. Mamidanna R., Almoudaris A.M., Faiz O. Is 30-day mortality an appropriate measure of risk in elderly patients undergoing elective colorectal resection? *Colorectal Dis* 2012;14(10):1175–82. DOI: 10.1111/j.1463-1318.2011.02859.x. PMID: 21999306
 32. Sjo O.H., Larsen S., Lunde O.C., Nesbakken A. Short term outcome after emergency and elective surgery for colon cancer. *Colorectal Dis* 2009;11(7):733–9. DOI: 10.1111/j.1463-1318.2008.01613.x. PMID: 18624817
 33. Bagnall N.M., Faiz O. Reply to: Surgical treatment of colon cancer in patients aged 80 years and older. *Cancer* 2013;119(18):3419. DOI: 10.1002/cncr.28170. PMID: 23765648
 34. Тотиков З.В., Тотиков В.З., Ремизов О.В. и др. Оптимизация диагностического алгоритма при острой obturационной толстокишечной непроходимости опухолевого генеза. *Колопроктология* 2020;19(3):72–9. DOI: <https://doi.org/10.33878/2073-7556-2020-19-3-72-79>
 35. Totikov Z.V., Totikov V.Z., Remizov O.V. et al. Optimal diagnostic algorithm for colorectal cancer complicated by acute bowel obstruction. *Koloproktologia* 2020;19(3):72–9. (In Russ.) DOI: <https://doi.org/10.33878/2073-7556-2020-19-3-72-79>
 35. Verweij N.M., Schiphorst A.H., Maas H.A. et al. Colorectal cancer resections in the oldest old between 2011 and 2012 in the Netherlands. *Ann Surg Oncol* 2016;23(6):1875–82. DOI: 10.1245/s10434-015-5085-z. PMID: 26786093
 36. Ghignone F., van Leeuwen B.L., Montroni I. et al. International Society of Geriatric Oncology (SIOG) Surgical Task Force. The assessment and management of older cancer patients: A SIOG surgical task force survey on surgeons' attitudes. *Eur J Surg Oncol* 2016;42(2):297–302. DOI: 10.1016/j.ejso.2015.12.004. PMID: 26718329
 37. Corsale I., Foglia E., Mandato M., Rigutini M. Occlusione intestinale da neoplasia maligna del colon: strategia chirurgica. *G Chir* 2003;24(3):86–91. Intestinal occlusion caused by malignant neoplasia of the colon: surgical strategy. *G Chir* 2003;24(3):86–91. (In Italian) PMID: 12822214
 38. Chiarugi M., Galatioto C., Panicucci S. et al. Oncologic colon cancer resection in emergency: are we doing enough? *Surg Oncol* 2007;16(Suppl):73–7. DOI: 10.1016/j.suronc.2007.10.019. PMID: 18032028
 39. Lavanchy J.L., Vaisnora L., Haltmeier T. et al. Oncologic long-term outcomes of emergency versus elective resection for colorectal cancer. *Int J Colorectal Dis* 2019;34(12):2091–2099. DOI: 10.1007/s00384-019-03426-8. PMID: 31709491
 40. Tan K.K., Hong C.C., Zhang J., Liu J.Z., Sim R. Surgery for perforated colorectal malignancy in an Asian population: an institution's experience over 5 years. *Int J Colorectal Dis* 2010;25(8):989–95. DOI: 10.1007/s00384-010-0945-2. PMID: 20390285
 41. Boraii S.A. Descriptive study to assess quality of life in Egyptian patients with a stoma. *Ostomy Wound Manage* 2017;63(7):28–33. PMID: 28759426
 42. Morita S., Ikeda K., Komori T. et al. Outcomes in colorectal surgeon-driven management of obstructing colorectal cancers. *Dis Colon Rectum* 2016;59(11):1028–1033. DOI: 10.1097/DCR.0000000000000685. PMID: 27749477
 43. McPhail S., Elliss-Brookes L., Shelton J. et al. Emergency presentation of cancer and short-term mortality. *Br J Cancer* 2013;109(8):2027–34. DOI: 10.1038/bjc.2013.569. PMID: 24045658
 44. McArdle C.S., Hole D.J. Emergency presentation of colorectal cancer is associated with poor 5-year survival. *Br J Surg* 2004;91(5):605–9. DOI: 10.1002/bjs.4456. PMID: 15122613
 45. Gleisner A.L., Mogal H., Dodson R. et al. Nodal status, number of lymph nodes examined, and lymph node ratio: what defines prognosis after resection of colon adenocarcinoma? *J Am Coll Surg* 2013;217(6):1090–100. DOI: 10.1016/j.jamcollsurg.2013.07.404. PMID: 24045143
 46. Wille-Jørgensen P. Evidence-based guidelines? *Dis Colon Rectum* 2005 Sep;48(9):1828–9. DOI: 10.1007/s10350-005-0099-4. PMID: 15981053
 47. Tonini V., Birindelli A., Bianchini S. et al. Factors affecting the number of lymph nodes retrieved after colo-rectal cancer surgery: A prospective single-centre study. *Surgeon* 2020;18(1):31–36. DOI: 10.1016/j.surge.2019.05.002. PMID: 31324447
 48. Jakub J.W., Russell G., Tillman C.L., Lariscy C. Colon cancer and low lymph node count: who is to blame? *Arch Surg* 2009;144(12):1115–20. DOI: 10.1001/archsurg.2009.210. PMID: 20026828

49. Costa G., Lorenzon L., Massa G. et al. Emergency surgery for colorectal cancer does not affect nodal harvest comparing elective procedures: a propensity score-matched analysis. *Int J Colorectal Dis* 2017;32(10):1453–61. DOI: 10.1007/s00384-017-2864-y. PMID: 28755242
50. Deodhar K.K., Budukh A., Ramadwar M. et al. Are we achieving the benchmark of retrieving 12 lymph nodes in colorectal carcinoma specimens? Experience from a tertiary referral center in India and review of literature. *Indian J Pathol Microbiol* 2012;55(1):38–42. DOI: 10.4103/0377-4929.94853. PMID: 22499298
51. Baxter N.N., Virnig D.J., Rothenberger D.A. et al. Lymph node evaluation in colorectal cancer patients: a population-based study. *J Natl Cancer Inst* 2005;97(3):219–25. DOI: 10.1093/jnci/dji020. PMID: 15687365
52. Bilimoria K.Y., Stewart A.K., Palis B.E. et al. Adequacy and importance of lymph node evaluation for colon cancer in the elderly. *J Am Coll Surg* 2008;206(2):247–54. DOI: 10.1016/j.jamcollsurg.2007.07.044. PMID: 18222376

ORCID автора / ORCID of author

С.Н. Щаева / S.N. Shchaeva: <https://orcid.org/0000-0002-1832-5255>

Конфликт интересов. Автор заявляет об отсутствии конфликта интересов.
Conflict of interest. The author declare no conflict of interests.

Финансирование. Исследование проведено без спонсорской поддержки.
Funding. The study was performed without external funding.

Соблюдение прав пациентов и правил биоэтики. Протокол исследования одобрен этическим комитетом ФГБОУ ВО СГМУ Минздрава России 28.10.2021 г., протокол № 4.
Compliance with patient rights and principles of bioethics. The study protocol was approved by the biomedical ethics committee of FSBEI HE SSMU, Ministry of Health of Russia, 28.10.2021, protocol No. 4.

DOI: <https://doi.org/10.17650/2949-5857-2023-13-3-32-37>

Скрининговая колоноскопия – эффективный способ профилактики колоректального рака

Р.Р. Файзулина^{1,2}, И.Н. Бородкин^{1,3}, К.О. Таранец¹

¹ФГБОУ ВО «Оренбургский государственный медицинский университет» Минздрава России; Россия, 460006 Оренбург, ул. Советская, 6;

²ГАУЗ «Оренбургская областная клиническая больница №2»; Россия, 460961 Оренбург, ул. Невельская, 24;

³ГАУЗ «Городская клиническая больница им. Н.И. Пирогова»; Россия, 460048 Оренбург, проспект Победы, 140в

Контакты: Регина Ринатовна Файзулина reginafaizulina@yandex.ru

Введение. Колоректальный рак (КРР) является одним из видов онкологической патологии, для которой разработана действенная программа скрининга. Скрининг позволяет снизить заболеваемость и смертность от КРР.

Цель исследования – оценка результатов скрининговой колоноскопии с одномоментным удалением доброкачественных эпителиальных образований в амбулаторных условиях с помощью «холодных» методов, а также ее эффективности в профилактике КРР.

Материалы и методы. Выполнен ретроспективный анализ результатов колоноскопии в амбулаторных условиях, проведенной в ГАУЗ «Городская клиническая больница им. Н.И. Пирогова» (Оренбург) за 2018–2021 гг. В исследование включены показатели скрининговой колоноскопии, выполненной асимптомным пациентам. Основные оцениваемые параметры: вид полипа по Парижской классификации, результаты гистологического исследования, частота развития осложнений, а также показатели качества колоноскопии (подготовка по Бостонской шкале, время выведения аппарата, частота выявления аденом (adenoma detection rate, ADR), частота выявления полипов (polyp detection rate, PDR)).

Результаты. Всего выполнены 4588 исследований, частота выявления аденом составила 35,3 %, удалено 1041 образование (из них биопсийными щипцами – 456 (44 %), «холодной» петлей единым блоком – 585 (56 %)). В 622 (59,7 %) случаях макроскопическая форма образований – тип 0–IIa, в 326 (31,3 %) – тип 0–Is, в 93 (9 %) – тип Iia + IIc. По результатам гистологического исследования зубчатый тип строения диагностирован у 158 (15,2 %) пациентов, незубчатый – у 883 (84,8 %). В 276 (26,5 %) случаях выявлены аденомы с микроочагами аденокарциномы (tumor *in situ*). За период исследования (2018–2021 гг.) наблюдалось 1 осложнение (0,09 %) амбулаторной полипэктомии, выполненной «холодным» методом, в виде кровотечения, купированного самостоятельно.

Заключение. Скрининговая колоноскопия является высокоэффективным диагностическим методом, который позволяет выявить КРР у асимптомных пациентов на ранних стадиях. Полипэктомия «холодной» петлей играет большую роль в профилактике КРР, так как является безопасной процедурой и ее можно осуществить в амбулаторных условиях.

Ключевые слова: колоректальный рак, скрининг, колоноскопия, «холодная» полипэктомия, полип, аденома

Для цитирования: Файзулина Р.Р., Бородкин И.Н., Таранец К.О. Скрининговая колоноскопия – эффективный способ профилактики колоректального рака. Хирургия и онкология 2023;13(3):32–7. DOI: <https://doi.org/10.17650/2949-5857-2023-13-3-32-37>

Screening colonoscopy as an effective way to prevent colorectal cancer

R.R. Faizulina^{1,2}, I.N. Borodkin^{1,3}, K.O. Taranets¹

¹Orenburg State Medical University, Ministry of Health of Russia; 6 Sovetskaya St., Orenburg 460006; Russia;

²Orenburg Regional Clinical Hospital №2; 24 Nevelskaya St., Orenburg 460961, Russia;

³N.I. Pirogov Government City Clinic; 140v Pobedy Prospekt; Orenburg 460048, Russia

Contacts: Regina Rinatovna Faizulina reginafaizulina@yandex.ru

Introduction. Colorectal cancer (CRC) is one of those cancer types which have many worldwide organized screening programs. Those screening programs help to reduce colorectal cancer morbidity and mortality.

Aim. To evaluate the results of screening colonoscopy with simultaneous removal of benign epithelial formations on an outpatient basis using “cold” methods, as well as its effectiveness in the prevention of CRC.

Materials and methods. A retrospective analysis of the results of colonoscopy in outpatient conditions performed at the N.I. Pirogov Government City Clinic (Orenburg) for the period 2018–2021 was performed. The study included indicators of screening colonoscopy performed in asymptomatic patients. The main evaluated parameters are: the type of polyp according to the Paris classification, the results of histological examination, the frequency of complications, as well as the quality indicators of colonoscopy (preparation according to the Boston scale, the time of removal of the device, adenoma detection rate (ADR), polyp detection rate (PDR)).

Results. A total of 4,588 screening colonoscopies were performed, frequency of adenomas detection – 35,3 %, 1,041 neoplasms were removed (of which 456 (44 %) neoplasms were removed with biopsy forceps, 585 (56 %) neoplasms were removed with a cold loop as a single block). In 622 (59,7 %) cases, the macroscopic form of neoplasms is type 0–IIa, in 326 (31,3 %) – type 0–Is, in 93 (9 %) – type IIa + IIc. According to the results of histological examination, the sessile type of structure was diagnosed in 158 (15,2 %) cases, non – sessile – in 883 (84,8 %). In 276 (26,5 %) cases, were detected adenomas with micro-foci of adenocarcinoma (tumor *in situ*). During the study period (2018–2021), one complication (0,09 %) of outpatient polypectomy by the “cold” method was observed. This complication was manifested by automatically stopped bleeding.

Conclusion. Screening colonoscopy is one of the most effective diagnostic methods to detect CRC in asymptomatic patients. The “cold” polypectomy method has an important role in the prevention of CRC, as it is a safe procedure which can be performed on an outpatient basis.

Keywords: colorectal cancer, screening, colonoscopy, cold polypectomy, polyp, adenoma

For citation: Faizulina R.R., Borodkin I.N., Taranets K.O. et al. Screening colonoscopy as an effective way to prevent colorectal cancer. *Hirurgiya i onkologiya = Surgery and Oncology* 2023;13(3):32–7. (In Russ.). DOI: <https://doi.org/10.17650/2949-5857-2023-13-3-32-37>

Введение

Колоректальный рак (КРР) является одним из наиболее распространенных злокачественных новообразований в популяции (2-е место по распространенности у женщин и 3-е – у мужчин) [1], что обуславливает необходимость скрининга данной патологии. Под скринингом понимают использование тестов или процедур для раннего выявления заболевания у асимптомных пациентов [2]. В настоящее время наиболее часто в качестве скрининга КРР используют тестирование кала на скрытую кровь и эндоскопические методы (такие как сигмоскопия и колоноскопия). Согласно данным М. Bretthauer и соавт. [3], относительный риск смерти от КРР на 15 % ниже у пациентов, прошедших тестирование кала на скрытую кровь, однако данный метод скрининга не может влиять на риск возникновения этого заболевания. Поскольку в большинстве случаев КРР регистрируется при малигнизации доброкачественных полипов, которые могут быть обнаружены и удалены при эндоскопическом исследовании, этот метод исследования способствует предотвращению его развития. Также важным преимуществом эндоскопических методов является возможность проведения биопсии с последующей гистологической верификацией.

На данный момент в Российской Федерации в рамках первого этапа диспансеризации взрослого населения (от 49 до 75 лет) 1 раз в 2 года проводится исследование кала на скрытую кровь иммунохимическим методом (ИГХ). При положительном результате пациенту выполняется колоноскопия или ирригография с двойным контрастированием [4].

Колоректальный рак является единственным видом рака, для которого разработан скрининг, позволяющий снизить смертность от данной патологии среди

мужчин и женщин со средней степенью риска [5]. Таким образом, увеличение охвата населения программой скрининга КРР, а также своевременное выполнение полипэктомии позволяют предотвратить развитие этого заболевания [2, 6].

Цель исследования – оценка результатов скрининговой колоноскопии с одномоментным удалением доброкачественных эпителиальных образований в амбулаторных условиях при помощи «холодных» методов, а также ее эффективности в профилактике КРР.

Материалы и методы

Данная работа представляет собой ретроспективное исследование, основанное на анализе результатов колоноскопии, выполненной в амбулаторных условиях – в ГАУЗ «Городская клиническая больница им. Н.И. Пирогова» (Оренбург) за 2018–2021 гг. В программу скрининга КРР включены пациенты, проживающие на прикрепленной к учреждению территории. К скринингу привлекались асимптомные пациенты от 50 до 75 лет без отягощенного семейного анамнеза, факторов риска, с положительными результатами ИГХ-исследования кала на скрытую кровь, назначенного по программе диспансеризации.

Критерии исключения из программы скрининга: 1) возраст менее 50 или более 75 лет; 2) наличие клинических симптомов заболевания кишечника; 3) наличие семейных или индивидуальных факторов риска.

В качестве стандартной двухэтапной схемы подготовки к колоноскопии пациенты принимали препараты Фортранс® или Эзиклен®. Качество подготовки к исследованию оценивалось по Бостонской шкале. Видеоколоноскопия выполнялась в амбулаторных условиях 2960 (64,5 %) пациентам без седации, 1628 (35,5 %) – с внутривенной седацией. Исследования проводились

видеоколоноскопами Olympus CF-Q150L с использованием видеосистемы CV-150. Выявленные во время колоноскопии образования классифицировались на мельчайшие (<5 мм) – удалялись биопсийными щипцами с дальнейшим гистологическим исследованием, мелкие (<10 мм) – удалялись методом эндоскопической резекции слизистой (endoscopic mucosal resection, EMR) при помощи «холодной» петли также с последующим гистологическим исследованием. Эндоскопическая резекция слизистой методом «холодной» петли заключалась в захвате образования петлей диаметром 10–15 мм с небольшим участком визуально неизмененных окружающих тканей. Затем выполняли механическое срезание образования, его извлечение с помощью аспирации через канал эндоскопа и оценивали рану при ее орошении физиологическим раствором через канал эндоскопа. Отсутствие остаточной ткани образования по краю дефекта слизистой оболочки толстой кишки являлось критерием радикальности полипэктомии.

Пациентам со средними (<10–25 мм) и крупными (>25 мм) образованиями во время скрининговой колоноскопии выполняли щипцовую биопсию. В случае подтверждения доброкачественности образования вследствие гистологической верификации проводилась последующая эндоскопическая полипэктомия с применением электрохирургии в условиях стационара.

Во время исследования все образования типов 0–Is и 0–Ia по Парижской классификации, не имеющие изменений рельефа слизистой и капиллярного рисунка, диаметром <10 мм удаляли во время скрининговой колоноскопии «холодными» методами.

При проведении исследования оценивались частота выявления аденом (adenoma detection rate, ADR) и частота выявления полипов (polyp detection rate, PDR). Частота выявления аденом – это отношение числа колоноскопий, в ходе которых выявлена хотя бы одна аденома у пациентов 50 лет и старше, к общему числу колоноскопий у пациентов 50 лет и старше, а PDR – отношение числа колоноскопий, при которых визуализирован хотя бы один полип у больных старше 50 лет, к общему числу скрининговых колоноскопий у больных 50 лет и старше. Также проведен анализ других показателей качества выполненной колоноскопии (качество подготовки к процедуре по Бостонской шкале, время выведения колоноскопа).

Статистическая обработка полученных данных заключалась в проведении статистического наблюдения с формированием репрезентативной выборки пациентов, прошедших скрининговую колоноскопию в амбулаторных условиях с последующей обработкой в программе Excel. Была сформирована целевая группа, а также осуществлены сводка и группировка больных по полу, возрасту, качеству подготовки к процедуре по Бостонской шкале, локализации новообразования, типу полипов по Парижской классификации, их раз-

меру и гистологическому заключению. Выявлены основные зависимости и корреляции, которые были в дальнейшем проанализированы. Результаты считались статистически значимыми при $p < 0,05$.

Результаты

За период 2018–2021 гг. выполнены 4588 скрининговых колоноскопий (рис. 1). Доля пациентов, принявших участие в скрининге, относительно общего числа приглашенных составила 67,6 %.

Среди обследованных пациентов были 2378 (51,8 %) женщин и 2210 (48,2 %) мужчин. Возраст больных составил 50–75 лет, средний возраст – 57,6 года. В 82 % случаях колоноскопия выполнялась пациентам с положительным результатом ИГХ-анализа кала на скрытую кровь.

Подготовка к проведению колоноскопии оценивалась по Бостонской шкале; доля пациентов с адекватной подготовкой составила 92 %. Частота достижения купола слепой кишки оказалась равной 96 %. Основной причиной неадекватной интубации кишечника явилась спаечная болезнь брюшной полости, развившаяся в результате неоднократных полостных операций.

Среднее время выведения колоноскопа составило $9,8 \pm 1,3$ мин без учета времени, которое было затрачено на биопсии и полипэктомии. Значения ADR и PDR представлены на рис. 2.

За 2018–2021 гг. было удалено 1041 образование, из них 456 (44 %) – биопсийными щипцами, 585 (56 %) – холодной петлей единым блоком. В 622 (59,7 %) случаях макроскопическая форма образований была плоско-возвышенной (тип 0–Ia), в 326 (31,3 %) – полиповидной (тип 0–Is). При этом в 93 (9 %) образованиях определялся участок депрессии (тип Ia + Ic).

По результатам гистологического исследования зубчатый тип строения диагностирован в 158 (15,2 %) случаях, незубчатый – в 883 (84,8 %). У 276 (26,5 %) пациентов

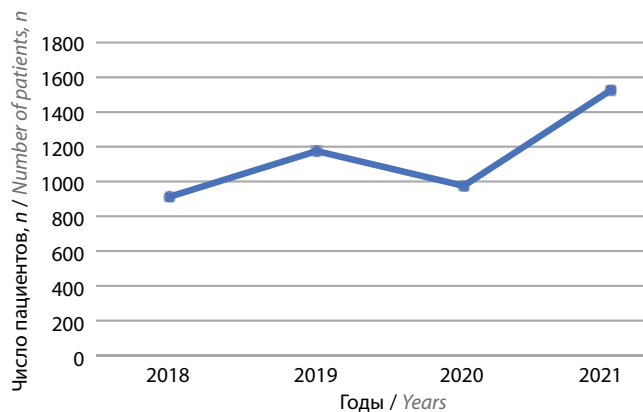


Рис. 1. Число выполненных скрининговых колоноскопий за время проведения исследования (2018–2021 гг.)

Fig. 1. The number of screening colonoscopies performed during the study (2018–2021 years)

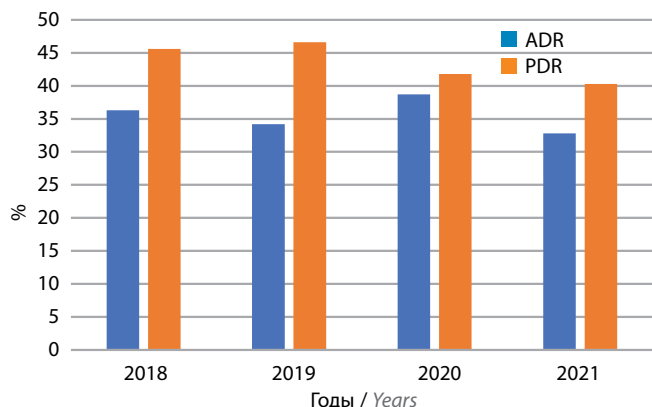


Рис. 2. Значения частоты выявления аденом (adenoma detection rate, ADR) и частоты выявления полипов (polyp detection rate, PDR), полученные в результате исследования

Fig. 2. Adenoma detection rate (ADR) and polyp detection rate (PDR) values obtained as a result of the study

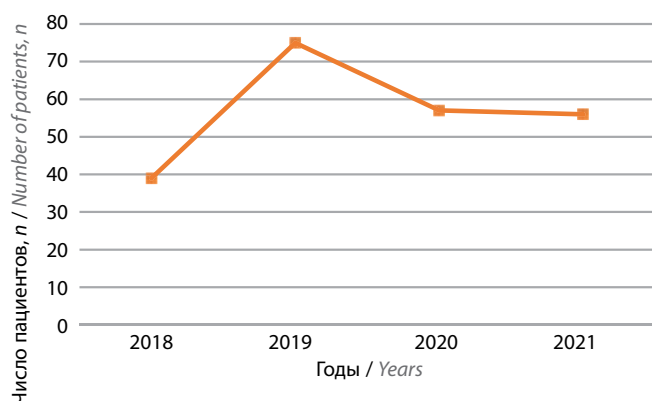


Рис. 3. Число случаев колоректального рака, выявленных в процессе исследования за 2018–2021 гг.

Fig. 3. The number of detected cases of colorectal cancer during the 2018–2021 study

выявлены и удалены аденомы с микроочагами аденокарциномы (tumor *in situ*). В результате гистологического исследования уровень их инвазии по классификации Haggitt ограничивался I–II степенью, что свидетельствовало о радикальности удаления.

За период исследования (2018–2021 гг.) наблюдалось 1 (0,09 %) осложнение амбулаторной полипэктомии, выполненной методом EMR холодной петлей, которое проявилось незначительным кровотечением, купированным самостоятельно, но потребовавшим госпитализации пациентки для динамического наблюдения. С целью плановой полипэктомии госпитализированы больные, у которых обнаружены полипы типа 0–Is размером >10 мм в диаметре, а также типа 0–Iр и стелющиеся образования (laterally spreading tumor, LST): 111 (12 %) случаев из них – в 2018 г., 165 (13 %) – в 2019 г., 89 (8,9 %) – в 2020 г., 116 (7,6 %) – в 2021 г. Этой группе пациентов в стационаре выполнена полипэктомия методом EMR горячей петлей (с применением электрокоагуляции).

За 2018–2021 гг. при проведении скрининговой колоноскопии выявлены 227 (4,9 %) случаев КРР (рис. 3). Гистологически были обнаружены аденокарциномы различной степени дифференцировки (93,3 % случаев) и плоскоклеточный неороговевающий рак (6,7 % случаев). Пациенты с гистологически выявленным КРР для последующего лечения были направлены к онкологу.

В результате анализа локализации выявленных случаев КРР, аденом и полипов (табл. 1) мы пришли к выводу, что чаще они обнаруживаются в толстой кишке, чем в прямой ($p = 0,037$).

Таблица 1. Число выявленных случаев колоректального рака, полипов и аденом в зависимости от их локализации, n (%)

Table 1. The number of detected cases of colorectal cancer, polyps and adenomas depending on their localization, n (%)

Показатель Parameter	Толстая кишка Colon	Прямая кишка Rectum	<i>p</i>
Колоректальный рак Colorectal cancer	168 (61,5)	105 (38,5)	0,037
Полипы Polyps	613 (53,9)	524 (46,1)	
Аденомы Adenomas	798 (59,7)	537 (40,3)	

Для оценки целесообразности проведения скрининга КРР асимптомным пациентам без факторов риска с 50 лет мы провели анализ всех обнаруженных во время исследования случаев КРР, аденом и полипов в зависимости от возраста больных (табл. 2). Полученные данные ($p = 0,046$) подтверждают более частую выявляемость КРР у пациентов старше 50 лет и обуславливают необходимость начала выполнения скрининговых исследований с 50 лет.

Таблица 2. Число выявленных случаев колоректального рака, полипов и аденом у пациентов в зависимости от возраста, n (%)

Table 2. The number of detected cases of colorectal cancer, polyps, adenomas in patients depending on age, n (%)

Показатель Parameter	Пациенты младше 50 лет Patients younger than 50 years	Пациенты старше 50 лет Patients older than 50 years	<i>p</i>
Колоректальный рак Colorectal cancer	47 (20,7)	180 (79,3)	0,046
Полипы Polyps	425 (37,4)	712 (62,6)	
Аденомы Adenomas	637 (47,7)	698 (52,3)	

Обсуждение

Полученные нами результаты подтверждаются исследованиями других авторов [7–9]. Выявлено, что колоноскопия, в ходе которой обнаруживают и удаляют как минимум одну аденому размером >5 мм, приводит к снижению заболеваемости КРР на 80 % после 10-летнего периода наблюдения [9–11]. Многочисленные данные подтверждают необходимость применения колоноскопии как скринингового метода выявления КРР у асимптомных пациентов [12, 13]. Также техника проведения данного исследования позволяет достичь радикального удаления аденом с микроочагами аденокарциномы и предупредить дальнейшее прогрессирование КРР.

В результате оценки основных показателей эффективности выполнения колоноскопии были определены показатели ADR и PDR. Частота выявления аденом за все время исследования была выше 25 %, что доказывает высокое качество осмотра слизистой кишки. Частота выявления полипов более 40 % также указывает на высокое качество выполнения исследования. Полученные данные подтверждают частую встречаемость аденом и полипов среди населения старше 50 лет, доказывают значительную эффективность колоноскопии как скринингового метода, а также высокое качество ее выполнения при проведении исследования в лечебном учреждении. Среднее время выведения колоноскопа $9,8 \pm 1,3$ мин соответствует принятым стандартам (6–10 мин). Частота достижения купола слепой кишки в исследовании (96 %) также соответствует стандартам (не ниже 95 %) [14].

Обеспокоенность более частым развитием осложнений (повреждение сосудистых структур и стенки кишки) в результате полипэктомии с применением электрокоагуляции вызвала большой интерес к «холодным» методам полипэктомии [15]. По данным R. Ortigão, J. Weigt и соавт., полная резекция полиповидных образований холодной петлей была достигнута в 99,3 % случаев; в последующих колоноскопиях частота развития рецидивов составила 4,1 % [15]. Исследования этих авторов [15] показали низкий процент осложнений при проведении полипэктомии «холодным» методом. Перфораций при удалении образований толстой кишки данным способом не наблюдалось, поскольку отсутствовало термическое повреждение стенки кишки. Высокая безопасность этой методики подтверждается результатами нашего исследования: число осложнений составило 0,09 % ($p = 0,25$).

В связи с тем, что полипэктомия методом холодной петли характеризуется низкой вероятностью развития осложнений, данную манипуляцию можно считать методом выбора для проведения в амбулаторных

условиях. Также она не требует госпитализации и позволяет осуществить одномоментное проведение диагностической и лечебной процедуры, вследствие чего легче переносится пациентами. Полипэктомия с одновременным удалением эпителиальных образований является экономически более выгодной, так как нет дополнительной нагрузки на оборудование и необходимости в проведении повторного наркоза. Однако полипэктомия методом холодной петли имеет и недостатки: из-за отсутствия необходимости госпитализации невозможно проводить динамическое наблюдение за больными. Также с помощью этой техники нельзя удалить полипы больших размеров, а врач не всегда может провести одномоментное удаление образования, поскольку периодически возникает необходимость гистологической верификации.

Риск развития КРР повышается с увеличением возраста пациента и при наличии данной патологии в семейном анамнезе. Частота выявления рака увеличивается после 50 лет и удваивается каждое десятилетие. В связи с этим рекомендуемый возраст начала скрининговой колоноскопии составляет 50 лет. Кроме того, это исследование нужно проводить каждые 10 лет при отсутствии в семейном анамнезе КРР. Лица, у которых в семейном анамнезе есть КРР или аденоматозные полипы, должны подвергаться скрининговой колоноскопии с 40 лет; частота повторения скрининга — не реже 1 раза каждые 5 лет. Пациентам с синдромом Линча необходимо проводить колоноскопию каждые 1–2 года [12, 13].

Для более эффективной профилактики КРР в России на основании данных, полученных в результате нашего исследования, с целью индивидуального определения возраста начала скрининга и наиболее верной тактики диагностики в зависимости от факторов риска необходимо разработать программы для расчета индивидуальных рисков развития КРР, которые должны быть доступны широкому кругу населения (особенно группам риска).

Заключение

Колоноскопия — основной метод исследования толстого кишечника, который характеризуется высокой эффективностью и возможностью исследования всех отделов толстой кишки. Выявление и удаление эпителиальных образований толстого кишечника «холодными» методами — безопасная и эффективная техника с минимальным риском осложнений (менее 1 %), которую рекомендуется проводить во время скрининговой колоноскопии в амбулаторных условиях при выявлении образований с последующей их гистологической верификацией.

ЛИТЕРАТУРА / REFERENCES

1. Marmol I., Sanchez-de-Diego C., Pradilla Dieste A., Cerrada E. et al. Colorectal carcinoma: a general overview and future perspectives in colorectal cancer. *Int J Mol Sci* 2017;18(1):197. DOI: 10.3390/ijms18010197
2. Chan P.W., Ngu J.H., Poh Z., Soetikno R. Colorectal cancer screening. *Singapore Med J* 2017;58(1):24–8. DOI: 10.11622/smedj.2017004
3. Bretthauer M., Loberg M., Wieszczyn P. et al. Effect of colonoscopy screening on risks of colorectal cancer and related death. *N Engl J Med* 2022;387(17):1547–56. DOI: 10.1056/NEJMoa2208375
4. Кашин С.В., Нехайкова Н.В., Завьялов Д.В. и др. Скрининг колоректального рака: общая ситуация в мире и рекомендованные стандарты качества колоноскопии. *Доказательная гастроэнтерология* 2017;6(4):32–52. DOI: 10.17116/dokgastro20176432-52
Kashin S.V., Nekhaykova N.V., Zav'yalov D.V. et al. The colorectal cancer screening: the current global situation and the main standards for the quality of screening colonoscopy recommended by the European Society of Gastrointestinal Endoscopy (ESGE). *Dokazatel'naya gastroenterologiya = Russian Journal of Evidence-Based Gastroenterology* 2017;6(4):32–52. (In Russ.). DOI: 10.17116/dokgastro20176432-52
5. Ladabaum U., Dominitz J.A., Kahi C., Schoen R.E. Strategies for colorectal cancer screening. *Gastroenterology* 2020;158(2):418–32. DOI: 10.1053/j.gastro.2019.06.043
6. Hofseth L.J., Hebert J.R., Chanda A. et al. Early-onset colorectal cancer: initial clues and current views. *Nat Rev Gastroenterol Hepatol* 2020;17(6):352–64. DOI: 10.1038/s41575-019-0253-4
7. Baidoun F., Elshiyw K., Elkeraiya Y. et al. Colorectal cancer epidemiology: recent trends and impact on outcomes. *Current Drug Targets* 2021;22(9):998–1009. DOI: 10.2174/1389450121999201117115717
8. Simon K. Colorectal cancer development and advances in screening. *Clin Interv Aging* 2016;11:967–76. DOI: 10.2147/CIA.S109285
9. Агапов М.Ю., Халин К.Д., Барсуков А.С. и др. Эффективность и безопасность холодной петлевой полипэктомии при полипах толстой кишки размером ≤ 8 мм. *Экспериментальная и клиническая гастроэнтерология* 2016;4(128):56–60. Agapov M.Yu., Khalin K.D., Barsukov A.S. et al. Efficacy and safety of cold loop polypectomy for colon polyps ≤ 8 mm in size. *Ekspperimental'naya i klinicheskaya gastroenterologiya = Experimental and Clinical Gastroenterology* 2016;4(128):56–60. (In Russ.).
10. Старостина Р.А., Гатауллин Б.И., Валитов Б.Р. и др. Колоректальный рак: эпидемиология и факторы риска. *Поволжский онкологический вестник* 2021;4(48):2–12. Starostina R.A., Gataullin B.I., Valitov B.R. et al. Colorectal cancer: epidemiology and risk factors. *Povolzhskij onkologicheskij vestnik = Volga Oncological Bulletin* 2021;4(48):2–12. (In Russ.).
11. Злокачественные новообразования ободочной кишки и ректосигмоидного отдела. Клинические рекомендации. М., 2020. 50 с. *Malignant neoplasms of the colon and rectosigmoid. Clinical guidelines*. Moscow, 2020. 50 p. (In Russ.).
12. Гиберт Б.К., Матвеев И.А., Махнев А.В. Аудит качества протоколов диагностических колоноскопий в программе скрининга колоректального рака. *Колопроктология* 2022;3(21):20–6. DOI: 10.33878/2073-7556-2022-21-3-20-26
Gibert B.K., Matveev I.A., Makhnev A.V. Quality audit of diagnostic colonoscopy protocols in the colorectal cancer screening program. *Koloproktologiya = Coloproctology* 2022;3(21):20–6. (In Russ.). DOI: 10.33878/2073-7556-2022-21-3-20-26
13. Bray C., Bell L.N., Liang H. et al. Colorectal cancer screening. *WJM* 2017;116(1):27–33.
14. Десятков Е.Н., Алиев Ф.Ш., Зуев В.Ю. и др. Колоректальный скрининг: Первые результаты. *Онкологическая колопроктология* 2017;4:31–7. DOI: 10.17650/2220-3478-2017-7-4-31-37
Desyatov E.N., Aliev F.Sh., Zuev V.Yu. et al. Colorectal screening. The first results. *Onkologicheskaya koloproktologiya = Oncological coloproctology* 2017;4:31–7. (In Russ.). DOI: 10.17650/2220-3478-2017-7-4-31-37
15. Ortigao R., Weigt J., Afifi A., Libanio D. Cold versus hot polypectomy/endoscopic mucosal resection – a review of current evidence. *United European Gastroenterol J* 2021;9(8):938–46. DOI: 10.1002/ueg2.12130

Вклад авторов

Р.Р. Файзулина: разработка концепции и дизайна исследования, статистическая обработка данных, редактирование;
И.Н. Бородкин: сбор данных для анализа, анализ полученных данных;
К.О. Таранец: статистическая обработка данных, сбор данных для анализа, анализ полученных данных, написание текста статьи.

Authors' contribution

R.R. Fayzulina: development of the concept and design of the study, statistical data processing, editing;
I.N. Borodkin: data collection for analysis, analysis of the data obtained;
K.O. Taranets: statistical data processing, data collection for analysis, analysis of the data obtained, article writing.

ORCID авторов / ORCID of authors

Р.Р. Файзулина / R.R. Faizulina: <https://orcid.org/0000-0002-0313-5504>
И.Н. Бородкин / I.N. Borodkin: <https://orcid.org/0000-0002-0454-4887>
К.О. Таранец / K.O. Taranets: <https://orcid.org/0009-0004-6850-5467>

Конфликт интересов. Авторы заявляют об отсутствии конфликта интересов.
Conflict of interest. The authors declare no conflict of interest.

Финансирование. Исследование выполнено без спонсорской поддержки.
Funding. The study was performed without external funding.

Соблюдение прав пациентов и правил биоэтики. Протокол исследования одобрен комитетом по биомедицинской этике ФГБОУ ВО «Оренбургский государственный медицинский университет» Минздрава России.

Все пациенты дали информированное добровольное согласие на участие в исследовании.

Compliance with patient rights and principles of bioethics. The study protocol was approved by the biomedical ethics committee of the Orenburg State Medical University, Ministry of Health of Russia.

All patients gave written informed consent to participate in the study.

Статья поступила: 19.02.2023. **Принята к публикации:** 06.08.2023.
Article submitted: 19.02.2023. **Accepted for publication:** 06.08.2023.

Шваннома желудка и синхронный рак поперечной ободочной кишки: клинический случай

А.Б. Байчоров, М.А. Данилов, Н.С. Карнаухов, З.М. Абдулатипова, А.В. Леонтьев, Г.Г. Саакян

ГБУЗ «Московский клинический научный центр им. А.С. Логинова Департамента здравоохранения г. Москвы»; Россия, 111123 Москва, шоссе Энтузиастов, 86, стр. 6

Контакты: Аслан Борисович Байчоров a.baychorov@mknc.ru

С увеличением числа публикаций клинических наблюдений синхронных новообразований разной гистологической принадлежности накапливается опыт диагностики и терапии данной когорты пациентов. Разрабатываются новые клинические рекомендации и стратегии лечения больных первично-множественными новообразованиями желудочно-кишечного тракта. Значительное число опубликованных клинических случаев демонстрируют рост минимально инвазивных лапароскопических и роботизированных хирургических вмешательств при данной патологии. Также появляется все больше исследований, показывающих радикальность и безопасность выполнения минимально инвазивных эндоскопических внутрипросветных пособий при небольших мезенхимальных опухолях. В данной статье представлен клинический случай доброкачественной шванномы желудка с аденокарциномой поперечной ободочной кишки у пациентки 82 лет.

Ключевые слова: гастроинтестинальная стромальная опухоль, шваннома, колоректальный рак, синхронные опухоли желудочно-кишечного тракта, иммуногистохимическое исследование

Для цитирования: Байчоров А.Б., Данилов М.А., Карнаухов Н.С. и др. Шваннома желудка и синхронный рак поперечной ободочной кишки: клиническое наблюдение. Хирургия и онкология 2023;13(3):38–43. DOI: <https://doi.org/10.17650/2949-5857-2023-13-3-38-43>

Shwannoma of the stomach and synchronous cancer of the transverse colon: a clinical case report

A.B. Baychorov, M.A. Danilov, N.C. Karnaukhov, Z.M. Abdulatipova, A.V. Leontiev, G.G. Sahakyan

A.S. Loginov Moscow Clinical Scientific Center of the Moscow Healthcare Department; Bld. 6, 86 Shosse Entuziastov, Moscow 111123, Russia;

Contacts: Aslan Borisovich Baychorov a.baychorov@mknc.ru

With an increase in the frequency of publication of clinical observations with synchronous neoplasms of different histological types, experience is accumulating in the diagnosis and treatment of this cohort of patients. New clinical guidelines and strategies for the treatment of patients with primary multiple neoplasms of the gastrointestinal tract are being developed. A significant number of identified cases of the development of minimally invasive laparoscopic and robotic surgical interventions for primary multiple neoplasms of the gastrointestinal tract, as well as an increasing number of studies demonstrating the integrity and safety of performing minimally invasive endoscopic intraluminal aids in small mesenchymal tumors. The clinical observation presents the data of patient 82 years old with benign schwannoma and adenocarcinoma of the transverse colon.

Keywords: gastrointestinal stromal tumor, schwannoma, colorectal cancer, synchronous tumors of the gastrointestinal tract, immunohistochemical examination

For citation: Baychorov A.B., Danilov M.A., Karnaukhov N.C. et al. Schwannoma of the stomach and synchronous cancer of the transverse colon: a clinical case report. Hirurgiya i onkologiya = Surgery and Oncology 2023;13(3):38–43. (In Russ.). DOI: <https://doi.org/10.17650/2949-5857-2023-13-3-38-43>

Введение

За последнее десятилетие заметно увеличилось количество публикаций клинических случаев и оригинальных исследовательских работ с большой выборкой пациентов с первично-множественными новообразованиями желудочно-кишечного тракта (ЖКТ) [1–5], что свидетельствует об улучшении методов диагностики и вероятной реализации скрининговых программ. Однако рост числа случаев таких новообразований у пациентов обоих полов должен настораживать онкологическую службу. Необходимо фиксировать данные о таких больных в канцер-регистрах для последующего проведения тщательного анализа, а также выявления факторов риска и предрасположенности к этому заболеванию.

Как известно, шванномы являются довольно редкой формой доброкачественных новообразований желудка, исходящих из нервных волокон (сплетений Ауэрбаха) [6]. На их долю приходится не более 0,2 % всех опухолей желудка [7, 8]. Наряду с доброкачественными шванномами также существуют редкие, но при этом злокачественные формы шванном ЖКТ [9, 10].

По данным L. Valtaggio и соавт., среди мезенхимальных новообразований соотношение гастроинтестинальных стромальных опухолей (ГИСО) и шванном желудка составляет 45:1 [11]. В связи с этим необходима четкая дифференциация этих патологий до этапа хирургического лечения. В подавляющем большинстве случаев шванномы имеют бессимптомное течение и зачастую случайно выявляются при проведении эндоскопического, эндоскопического ультразвукового (УЗИ) исследований, УЗИ и/или компьютерной томографии (КТ) брюшной полости, а также интраоперационно (в ходе ургентного хирургического вмешательства) [8]. При эндоскопических исследованиях шванномы имеют картину подслизистых новообразований, часто без измененной слизистой [12], и схожи с ГИСО. С учетом того, что наиболее часто рост шванномы исходит из межмышечных нервных волокон, основным методом лечения является радикальное хирургическое вмешательство [6, 13]. Единственным методом дифференциальной диагностики служит иммуногистохимическое (ИГХ) исследование, позволяющее выделять шванномы из ряда других мезенхимальных опухолей [13].

Ниже представлен клинический случай синхронного выявления мезенхимальных опухолей в виде шванном желудка и эпителиальных опухолей колоректальной локализации. В литературе описано немного подобных наблюдений.

Клинический случай

Пациентка К., 82 лет, обратилась в Московский клинический научный центр им. А.С. Логинова Департамента здравоохранения г. Москвы с диагнозом «рак поперечной ободочной кишки, сТ3N0M0, ПА стадия, ГИСО

желудка, анемия средней степени тяжести, токсико-анемический синдром».

Из анамнеза: за 3 мес до обращения в Московский клинический научный центр им. А.С. Логинова Департамента здравоохранения г. Москвы пациентка отметила появление общей слабости, снижение массы тела, дискомфорт в верхних отделах живота.

В ходе колоноскопии ободочная кишка осмотрена до уровня дистального отдела нисходящей ободочной кишки. В нисходящей ободочной кишке визуализируется опухоль размерами до 5 мм, на 2/3 стенозирующая просвет кишки. По данным биопсии верифицирована умеренно дифференцированная аденокарцинома.

По данным эзофагогастродуоденоскопии в средней трети тела желудка, по задней стенке, визуализируется субэпителиальное новообразование шаровидной формы диаметром до 13–14 мм, с эрозированной слизистой, при инструментальной пальпации – плотно-эластичной консистенции.

Взята биопсия. В полученном материале признаков хронического атрофического гастрита и атипичии не выявлено. Есть подозрение на принадлежность новообразования к ГИСО. С учетом первичной резектабельности и относительно небольших размеров опухоли рекомендовано ИГХ-исследование послеоперационного материала.

По данным КТ органов грудной клетки, брюшной полости и малого таза с внутривенным контрастированием в области поперечной ободочной кишки выявлена зона циркулярного неравномерного утолщения слизистой размером до 14–21 мм, с бугристым контуром, на протяжении приблизительно 48 мм, неактивно негетерогенно накапливающая контрастный препарат при его внутривенном болюсном введении; в прилежащей параколической клетчатке визуализируются лимфатические узлы размером до 4 мм (рис. 1). На задней стенке желудка определяется округлое образование размерами 51 × 45 мм, накапливающее контрастный препарат. Рентгенологическая картина ГИСО.

После предоперационной подготовки проведено хирургическое вмешательство в объеме расширенной левосторонней гемиколэктомии с D2-лимфаденэктомией и клиновидной резекцией задней стенки желудка. В связи с пожилым возрастом, соматическим статусом пациентки и наличием сопутствующей кардиореспираторной патологией применение лапароскопического доступа с формированием карбоксиперитонеума было нежелательным, поэтому выбран открытый доступ для выполнения операции.

Из протокола операции: при ревизии в брюшной полости выпота и канцероматоза нет. Метастазы в печени визуально и пальпаторно не определяются. В поперечной ободочной кишке ближе к левому изгибу выявлено плотное бугристое опухолевое образование размерами около 6 × 4 × 5 см, визуально не прорастающее в серозную оболочку (рис. 2). С учетом локализации опухоли принято решение о выполнении расширенной левосторонней

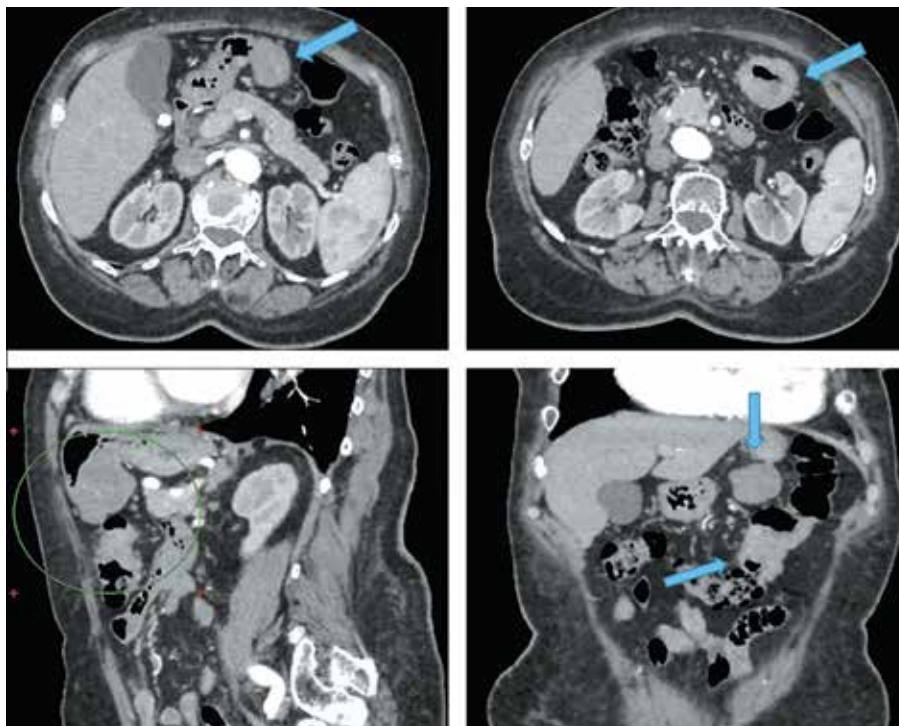


Рис. 1. Компьютерная томография органов брюшной полости с внутривенным контрастированием. Синими стрелками в аксиальных и фронтальном срезах указаны новообразование, исходящее из задней стенки желудка, и опухоль дистальной трети поперечной ободочной кишки. На сагиттальном срезе зеленым кружком отмечены опухоли желудка и поперечной ободочной кишки, интимно прилежащие друг к другу

Fig. 1. Contrast-enhanced computed tomography of the abdominal cavity. Blue arrows on the axial and frontal sections show a neoplasm originating from the posterior gastric wall, and a tumor of the distal 1/3 of the transverse colon. On the sagittal section green circle shows closely adjacent tumors of the stomach and transverse colon

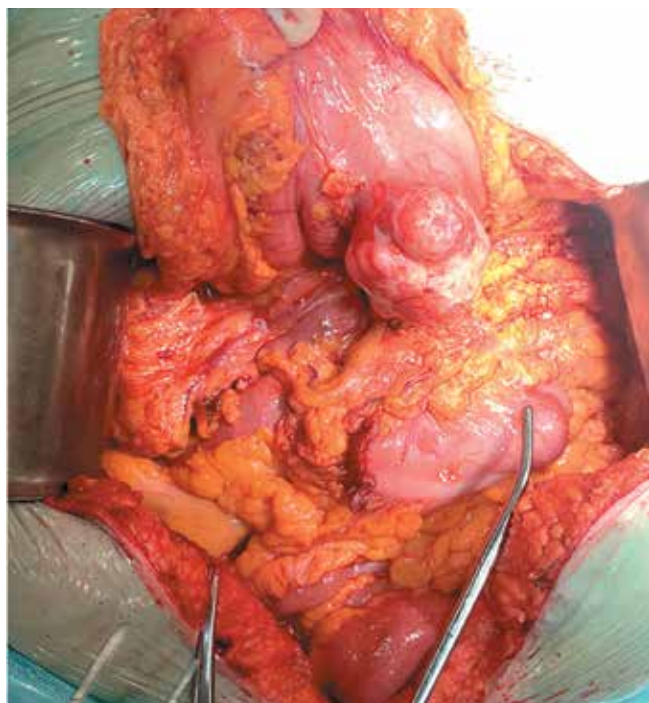


Рис. 2. Интраоперационная картина. Опухоль задней стенки желудка, опухоль дистальной трети поперечной ободочной кишки. Образования локализируются в непосредственной близости друг от друга

Fig. 2. Intraoperative picture. Tumor of the posterior gastric wall, tumor of the distal 1/3 of the transverse colon. The lesions are located very close to each other

гемиколэктомии. Первым этапом рассечена желудочно-ободочная связка от антрального отдела желудка до коротких желудочных сосудов и ворот селезенки с сохранением желудочно-сальниковой сосудистой аркады. По задней стенке желудка определяется бугристая опухоль каменной плотности диаметром до 6 см. Выполнена клиновидная резекция задней стенки желудка в пределах здоровых тканей. Дефект задней стенки желудка ушит двухрядным непрерывным швом. Следующим этапом мобилизованы поперечная ободочная кишка и левые отделы толстой кишки в пределах аваскулярного слоя. Намечены границы резекции на 10 см проксимальнее и на 25 см дистальнее опухоли. Выполнена резекция ободочной кишки с опухолью. Сформирован ручной двухрядный трансверзосигмоанастомоз бок-в-бок.

В ходе патоморфологического исследования послеоперационного материала в толстой кишке обнаружена инфильтративная опухоль, представленная преимущественно плохо сформированными железистыми структурами из атипичных полиморфных клеток с большим количеством митозов, обширными очагами некроза, инвазией в субсерозную жировую клетчатку, участками лимфоваскулярной инвазии, без метастазов в 22 исследованных регионарных лимфатических узлах (рис. 3, а).

Опухоль желудка состояла из веретеновидных клеток, переплетающихся между собой и формирующих пучки, со слабовыраженной атипией. Фигуры митотического

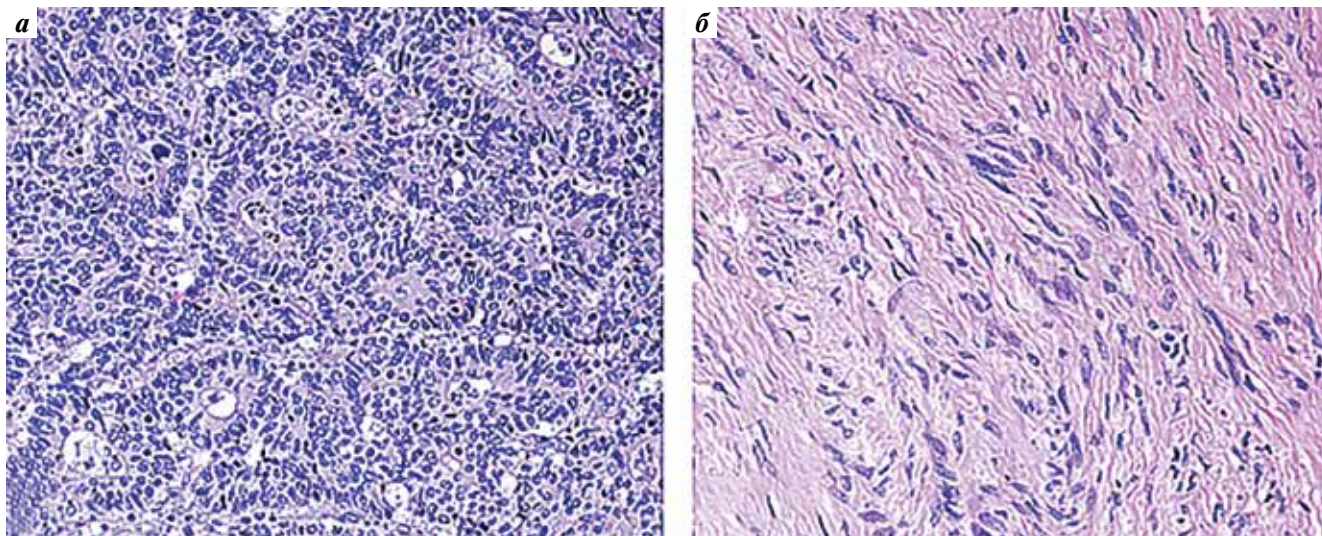


Рис. 3. Гистологическое строение опухолей: а – аденокарцинома толстой кишки; б – веретеновидно-клеточная опухоль желудка. Окраска гематоксилином и эозином. $\times 200$

Fig. 3. Histological structure of the tumors: а – adenocarcinoma of the colon; б – spindle-cell tumor of the stomach. Hematoxylin and eosin staining. $\times 200$

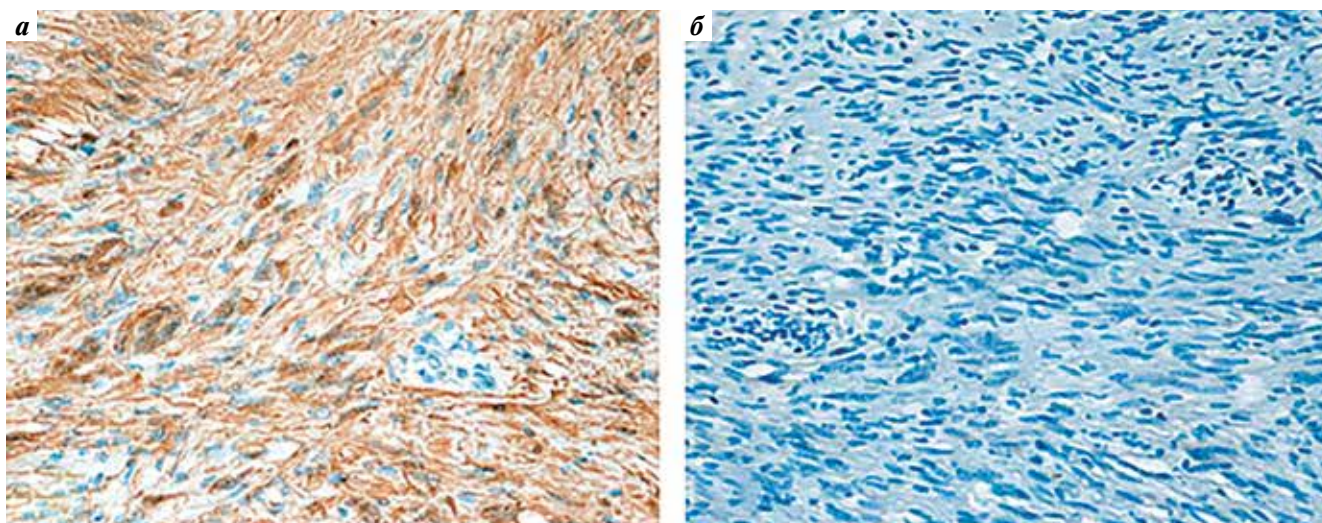


Рис. 4. Иммуногистохимическое исследование опухоли желудка: а – экспрессия S100; б – отсутствие экспрессии CD117

Fig. 4. Immunohistochemical examination of the gastric tumor: а – S100 expression; б – absence of CD117 expression

деления отсутствовали (рис. 3, б). Проведено ИГХ-исследование. Опухолевые клетки экспрессировали S100 и не экспрессировали CD117, DOG1, CD34, SMA, desmin и рапСК. Таким образом, с учетом морфологического строения и иммунофенотипа опухоль была расценена как шваннома стенки желудка (рис. 4).

Послеоперационный период протекал без осложнений. На 9-е сутки пациентка выписана из стационара в удовлетворительном состоянии. Диагноз при выписке: рак поперечной ободочной кишки, pT3N0M0, II стадия, шваннома задней стенки тела желудка.

С учетом наличия фактора негативного прогноза (лимфоваскулярной инвазии), по данным послеоперационного патоморфологического исследования, назначена терапия препаратом капецитабин в дозе 2000 мг/м²/сут (4 курса).

Пациентка находится под динамическим наблюдением в онкологическом диспансере по месту жительства. Признаков прогрессирования основного заболевания не отмечается.

Обсуждение

Шванномы обладают медленным потенциалом роста. В подавляющем большинстве случаев они выявляются у женщин старше 60 лет [14]. Данные опухоли имеют бессимптомное течение (не наблюдаются характерные патогномоничные симптомы). Подтверждением этому является представленное клиническое наблюдение, когда выявление шванномы желудка стало случайной находкой при КТ. Предоперационная дифференциальная диагностика шванном ЖКТ сложна, так

как в КТ-семиотике нет утвержденных критериев шванном, и зачастую эти опухоли могут интерпретироваться как ГИСО [15].

В представленном нами клиническом наблюдении опухоль в желудке имела КТ-картину, схожую с локализованной формой ГИСО. При проведении стандартной эндоскопической щипковой биопсии и последующего гистологического исследования послеоперационного материала возникло подозрение на ГИСО. С учетом локализованной формы опухоли в желудке и синхронной опухоли в поперечной ободочной кишке пациентка прооперирована. Неoadьювантное лечение, согласно клиническим рекомендациям, не было показано. В ходе ИГХ-исследования послеоперационного материала установлен диагноз «шваннома желудка и аденокарцинома поперечной ободочной кишки».

Важно отметить, что сложности в дифференциальной диагностике шванном ЖКТ могут наблюдаться не только при КТ, но и при стандартной эндоскопической диагностике с биопсией, которая является крайне неинформативным методом и требует обязательного применения эндоскопического УЗИ с тонкоигольной биопсией и последующим ИГХ-исследованием [12, 16].

Как известно, хирургическое лечение является единственным методом терапии шванном ЖКТ [13]. Ряд наблюдений демонстрирует радикальность и безопасность применения методов эндоскопического удаления при небольших размерах шванном (<2 см) [17, 18]. В связи с широким внедрением современных методов эндоскопической визуализации, оперативной эндоскопии и профилактической эндоскопической диагностики ЖКТ становятся возможными своевременное выявление новообразований и их радикальное устранение с помощью прогрессивных методов оперативной эндоскопии.

Заключение

Каждый новый случай выявления синхронных новообразований ЖКТ разной нозологической принадлежности должен рассматриваться мультидисциплинарной командой в индивидуальном порядке с выбором оптимальной тактики лечения. При выявлении мезенхимальных новообразований необходимо проводить ИГХ-исследование уже на дооперационном этапе, что требует наличия опытных специалистов-морфологов для качественной дифференциации шванном и ГИСО.

ЛИТЕРАТУРА / REFERENCES

1. AlBaqmi K.H., AlMudaiheem F.A., Boghdadly S. et al. Multiple primary malignancies of the colon, stomach, and kidney in a patient with bowel obstruction requiring emergency surgery: a case report. *Am J Case Rep* 2020;21:e926472. DOI: 10.12659/AJCR.926472
2. Gilg M.M., Gröchenig H.P., Schlemmer A. et al. Secondary tumors of the GI tract: origin, histology, and endoscopic findings. *Gastrointest Endosc* 2018;88(1):151–8.e1. DOI: 10.1016/j.gie.2018.02.019
3. He W., Zheng C., Wang Y. et al. Prognosis of synchronous colorectal carcinoma compared to solitary colorectal carcinoma: a matched pair analysis. *Eur J Gastroenterol Hepatol* 2019;31(12):1489–95. DOI: 10.1097/MEG.0000000000001487
4. Lee S.C., Nam K., Nam D. et al. Early gastric cancer with three gastric gastrointestinal stromal tumors combined with synchronous colon cancer: a case report. *World J Surg Onc* 2020;18(1):231. DOI: 10.1186/s12957-020-02013-4
5. Suh B.J., Oh S.J., Shin J.Y. et al. Simultaneous robotic subtotal gastrectomy and right hemicolectomy for synchronous adenocarcinoma of stomach and colon. *J Robot Surg* 2017;11(3):377–80. DOI: 10.1007/s11701-017-0681-5
6. Bohlok A., El Khoury M., Bormans A. et al. Schwannoma of the colon and rectum: a systematic literature review. *World J Surg Oncol* 2018;16(1):125. DOI: 10.1186/s12957-018-1427-1
7. Sanei B., Kefayat A., Samadi M. et al. Gastric schwannoma: a case report and review of the literature for gastric submucosal masses distinction. *Case Rep Med* 2018;2018:1230285. DOI: 10.1155/2018/1230285
8. Sunkara T., Then E.O., Reddy M., Gaduputi V. Gastric schwannoma—a rare benign mimic of gastrointestinal stromal tumor. *Oxf Med Case Reports* 2018;2018(3):omy002. DOI: 10.1093/omcr/omy002
9. Lauricella S., Valeri S., Masciana G. et al. What about gastric schwannoma? A review article. *J Gastrointest Cancer* 2021;52(1):57–67. DOI: 10.1007/S12029-020-00456-2
10. Morales-Maza J., Pastor-Sifuentes F.U., Sanchez-Morales G.E. et al. Clinical characteristics and surgical treatment of schwannomas of the esophagus and stomach: a case series and systematic review. *World J Gastrointest Oncol* 2019;11(9):750–60. DOI: 10.4251/wjgo.v11.i9.750
11. Voltaggio L., Murray R., Lasota J. et al. Gastric schwannoma: a clinicopathologic study of 51 cases and critical review of the literature. *Hum Pathol* 2012;43(5):650–9. DOI: 10.1016/j.humpath.2011.07.006
12. Takasumi M., Hikichi T., Takagi T. et al. Efficacy of endoscopic ultrasound-guided fine-needle aspiration for schwannoma: six cases of a retrospective study. *Fukushima J Med Sci* 2017;63(2):75–80. DOI: 10.5387/fms.2015-21
13. Mekras A., Krenn V., Perrakis A. et al. Gastrointestinal schwannomas: a rare but important differential diagnosis of mesenchymal tumors of gastrointestinal tract. *BMC Surg* 2018;18(1):47. DOI: 10.1186/s12893-018-0379-2
14. Tashiro Y., Matsumoto F., Iwama K. et al. Laparoscopic resection of schwannoma of the ascending colon. *Case Rep Gastroenterol* 2015;9(1):15–9. DOI: 10.1159/000373882
15. He M.Y., Zhang R., Peng Z. et al. Differentiation between gastrointestinal schwannomas and gastrointestinal stromal tumors by computed tomography. *Oncol Lett* 2017;13(5):3746–52. DOI: 10.3892/ol.2017.5955
16. Yoon J.M., Kim G.H., Park D.Y. et al. Endosonographic features of gastric schwannoma: a single center experience. *Clin Endosc* 2016;49(6):548–54. DOI: 10.5946/ce.2015.115
17. Tan Y., Tan L., Lu J. et al. Endoscopic resection of gastric gastrointestinal stromal tumors. *Transl Gastroenterol Hepatol* 2017;2:115. DOI: 10.21037/tgh.2017.12.03
18. Zhai Y.Q., Chai N.L., Li H.K. et al. Endoscopic submucosal excavation and endoscopic full-thickness resection for gastric schwannoma: five-year experience from a large tertiary center in China. *Surg Endosc* 2020;34(11):4942–9. DOI: 10.1007/s00464-019-07285-w

Вклад авторов

А.Б. Байчоров: написание текста статьи, научное редактирование, обзор публикаций по теме статьи, сбор и обработка материала;
Н.С. Карнаухов: патоморфологическое исследование;
З.М. Абдулатипова, Г.Г. Саакян: обзор публикаций по теме статьи, сбор и обработка материала;
М.А. Данилов, А.В. Леонтьев: редактирование.

Authors' contribution

A.B. Baychorov: article writing, scientific editing, review of publications on the topic of the article, collection and processing of material;
N.S. Karnaukhov: pathomorphological research;
Z.M. Abdulatipova, G.G. Sahakyan: review of publications on the topic of the article, collection and processing of material;
M.A. Danilov, A.V. Leontiev: editing.

ORCID авторов / ORCID of authors

А.Б. Байчоров / A.B. Baychorov: <https://orcid.org/0000-0003-0641-0572>
М.А. Данилов / M.A. Danilov: <https://orcid.org/0000-0001-9439-9873>
Н.С. Карнаухов / N.S. Karnaukhov: <https://orcid.org/0000-0003-0889-2720>
З.М. Абдулатипова / Z.M. Abdulatipova: <https://orcid.org/0000-0002-8599-8089>
А.В. Леонтьев / A.V. Leontiev: <https://orcid.org/0000-0003-3363-6841>
Г.Г. Саакян / G.G. Sahakyan: <https://orcid.org/0000-0001-5436-3630>

Конфликт интересов. Авторы заявляют об отсутствии конфликта интересов.
Conflict of interest. The authors declare no conflict of interest.

Финансирование. Работа выполнена без спонсорской поддержки.
Funding. The work was performed without external funding.

Соблюдение прав пациентов. Пациентка подписала информированное согласие на публикацию своих данных.
Compliance with patient rights. The patient gave written informed consent to the publication of his data.

Неорганный мезотелиальный киста брюшной полости. Клиническое наблюдение

И.В. Матвеев, М.А. Данилов, Н.С. Карнаухова, А.В. Максименко, А.В. Леонтьев,
А.М. Валиева, В.В. Цвиркун

ГБУЗ «Московский клинический научно-практический центр им. А.С. Логинова Департамента здравоохранения города Москвы»; Россия, 111123 Москва, шоссе Энтузиастов, 86, стр. 6

Контакты: Игорь Владимирович Матвеев i.matveev@mknc.ru

Неорганные кисты мезотелиального происхождения представляют собой одну из групп кистозных новообразований с редкой и труднодиагностируемой патологией брюшной полости и забрюшинного пространства. Этиологические факторы остаются на сегодняшний день предметом междисциплинарных дискуссий, их клинические проявления неспецифичны, а дифференциальная диагностика – многообразна. Нередко данные новообразования становятся случайно обнаруженными во время хирургических вмешательств или при плановых диагностических осмотрах. В настоящее время не существует единых стандартов или рекомендаций по лечению таких заболеваний, однако согласно источникам литературы сформировано единое мнение: мезотелиальные кисты забрюшинного пространства и брюшной полости подлежат полному удалению в пределах здоровых тканей. На сегодняшний день современные достижения медицины и накопленный многолетний опыт позволяют успешно диагностировать и выполнять радикальное лечение при любой локализации подобных новообразований. Нами представлен собственный опыт из клинической практики успешного хирургического лечения неорганный кисты мезотелиального происхождения.

Ключевые слова: мезотелиальный киста, киста брюшной полости, киста забрюшинного пространства, неорганный опухоль, мезотелиальный выстилка

Для цитирования: Матвеев И.В., Данилов М.А., Карнаухова Н.С. и др. Неорганный мезотелиальный киста брюшной полости. Клиническое наблюдение. Хирургия и онкология 2023;13(3):44–8. DOI: <https://doi.org/10.17650/2949-5857-2023-13-3-44-48>

Non-organ mesothelial cyst of the abdominal cavity. Clinical observation

I. V. Matveev, M. A. Danilov, N. S. Karnaukhov, A. V. Maksimenko, A. V. Leontiev, A. M. Valieva, V. V. Tsvirkun

A. S. Loginov Moscow Clinical Research and Practice Center of the Moscow City Health Department; Build. 6, 86 Entuziastov highway, Moscow 111123, Russia

Contacts: Igor Vladimirovich Matveev i.matveev@mknc.ru

Non-organ cysts of mesothelial origin are one of the groups of cystic neoplasms with rare and difficult-to-diagnose pathology of the abdominal cavity and retroperitoneal space. Today, the etiological factors remain the subject of interdisciplinary discussions, their clinical manifestations are non-specific, and their differential diagnosis is diverse. Often, these neoplasms become accidentally detected during surgical interventions or during routine diagnostic examinations. Currently, there are no uniform standards or recommendations to treat such diseases, however, according to literature sources, there is a consensus that mesothelial cysts of the retroperitoneal space and abdominal cavity should be completely removed within healthy tissues. Today, modern medical achievements and accumulated long-term experience allow us to successfully diagnose and perform radical treatment for any localization of such neoplasms. We present our own experience from the clinical practice of successful surgical treatment of non-organ cysts of mesothelial origin.

Keywords: mesothelial cyst, abdominal cyst, retroperitoneal cyst, extraorgan tumor, mesothelial lining

For citation: Matveev I. V., Danilov M. A., Karnaukhov N. S. Non-organ mesothelial cyst of the abdominal cavity. Clinical observation. *Khirurgiya i onkologiya = Surgery and Oncology* 2023;13(3):44–8. (In Russ.). DOI: <https://doi.org/10.17650/2949-5857-2023-13-3-44-48>

Введение

Первичные неорганные образования брюшной полости и забрюшинного пространства представляют собой редкую, но весьма разнообразную по своему морфогенезу группу доброкачественных и злокачественных новообразований. Основу их классификации составляет разделение на солидные и кистозные образования [1]. Согласно классификации солидные подразделяют в зависимости от происхождения на мезодермальные, нейрогенные и внегонадные герминогенные опухоли [2]. М. de Perrot в 2008 г. предложил классификацию кистозных новообразований, в которой были выделены 6 основных групп [3]:

- кисты лимфатического происхождения – простая лимфатическая киста и лимфангиома;
- кисты мезотелиального происхождения – простая мезотелиальная киста, доброкачественная и злокачественная кистозные мезотелиомы;
- кисты кишечного происхождения;
- кисты урогенитального происхождения;
- зрелая кистозная тератома – дермоидная киста;
- непанкреатические псевдокисты – травматические и инфекционные.

Трудности диагностики и разнообразие клинического течения создают проблемы на всех этапах ведения пациентов с подобными новообразованиями: от определения правильного диагноза до выбора наиболее подходящей тактики хирургического лечения. В предлагаемом клиническом наблюдении нам удалось успешно решить указанные проблемы.

Клиническое наблюдение

Пациентка Е., 49 лет, в январе 2022 г. поступила в отделение колопроктологии МКНЦ им. А.С. Логинова

Департамента здравоохранения г. Москвы с жалобами на эпизодические тупые, непродолжительные боли в левом подреберье.

Впервые данные жалобы пациентка отметила около 3 мес назад, впоследствии боли приобрели периодический характер. Значимые травмы отрицает. При физикальном обследовании изменений нет.

При ультразвуковом исследовании в левой мезогастральной области выявлено анэхогенное образование с четкими ровными контурами, наличием тонких гиперэхогенных перегородок, аваскулярное при цветовом доплеровском картировании, размерами 148 × 96 × 51 мм.

При компьютерной томографии (рис. 1) визуализировано однокамерное кистозное образование овоидной формы с четкими, ровными контурами, размерами 118 × 92 × 76 мм. Содержимое образования однородное, мягкотканного компонента не выявлено. Образование справа тесно прилежит к левой полуокружности брюшной аорты и передненижней поверхности левой почки, сверху – к хвосту поджелудочной железы, по заднему контуру прилегает к левой поясничной мышце. Признаков инвазии в смежных структурах нет, увеличения лимфатических узлов и другой патологии не выявлено.

При полной инструментальной (гастродуоденоскопии, колоноскопии) и лабораторной диагностике (включая опухолевые маркеры) клинически значимых отклонений не выявлено.

Сформулирован клинический диагноз: неорганическое забрюшинное кистозное новообразование.

Больная прооперирована. В параумбиликальной области на 1,5 см выше пупка установлены оптический порт и лапароскоп. При ревизии: асцита нет, доступные для визуализации органы брюшной полости без патологии.

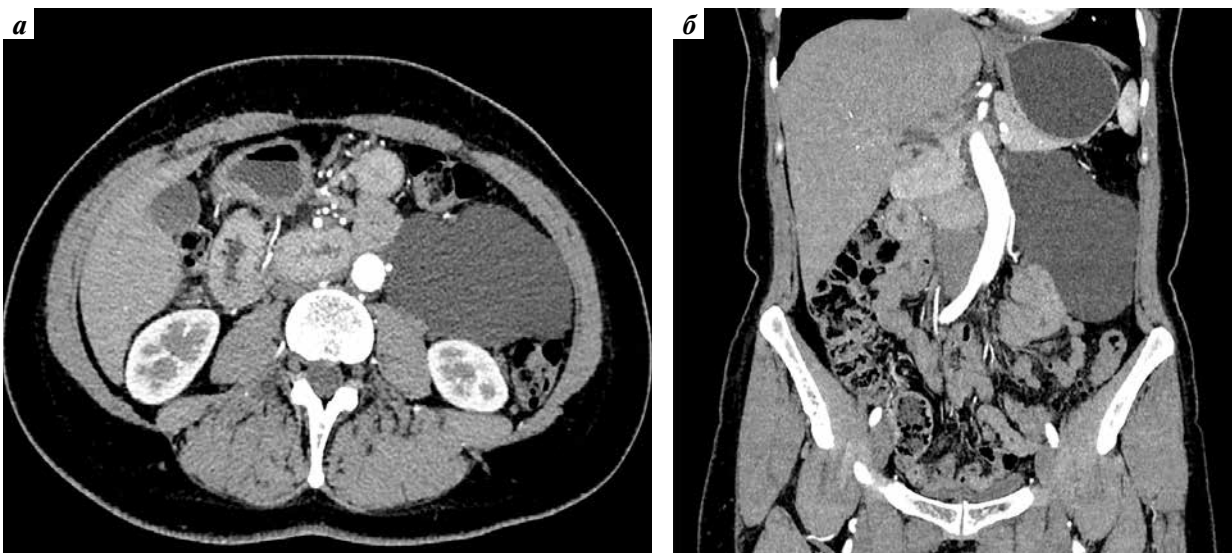


Рис. 1. Компьютерная томография абдоминальной области, артериальная фаза исследования: а – аксиальная плоскость; б – фронтальная плоскость

Fig. 1. Computed tomography image of the abdomen, arterial phase: а – axial view; б – frontal view

В левых отделах забрюшинно частично визуализируется кистозное образование округлой формы с тонкой стенкой, внутри которого однородная желтоватая жидкость. По передней поверхности образования косо вверх и латерально проходит сосудистый пучок (рис. 2), состоящий из левой ободочной артерии и нижней брыжеечной вены, условно разделяющий образование на 2 участка. Учитывая размеры и расположение образования, его взаимоотношения с окружающими структурами, определенные до- и интраоперационно, а также крайне желательную необходимость его радикальной мобилизации без вскрытия просвета, принято решение продолжить операцию из традиционного доступа. Верхнесрединная лапаротомия. Мобилизованы и отведены медиально левые отделы толстой кишки, что обеспечило доступ в левые отделы забрюшинной клетчатки [18]. Острым путем и ультразвуковым диссектором образование выделено из сращений, пересечена его генеративная и питательная «ножка», исходящая из параортальных структур. Новообразование удалено единым блоком без вскрытия просвета в пределах нормальных тканей (рис. 3). Левые отделы толстой кишки возвращены в исходное положение. Операция завершена дренированием зоны вмешательства через контрапертуру.

Послеоперационный период протекал без осложнений. Дренаж удален на 2-е сутки. При контрольном

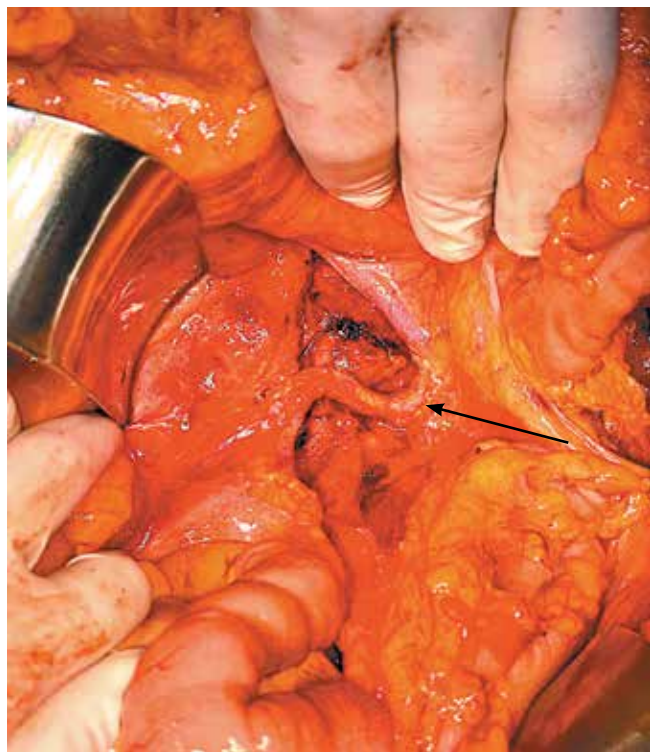


Рис. 2. Интраоперационная картина после удаления кисты. Стрелкой указан сосудистый пучок, условно разделяющий образование на два участка

Fig. 2. Intraoperative image after resection. The arrow indicates the vascular bundle, dividing the cyst into two sections

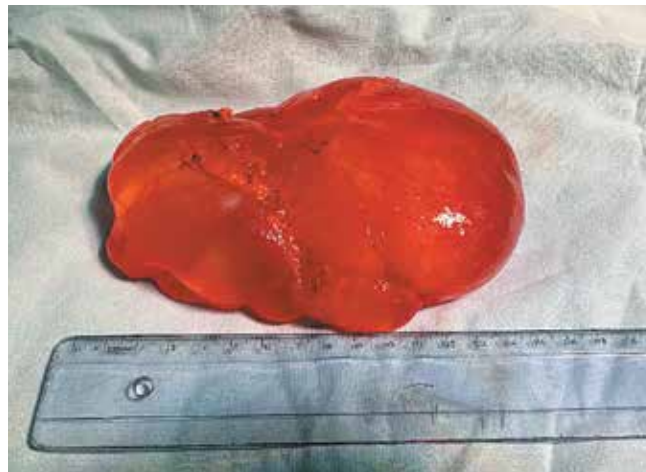

Рис. 3. Удаленная единым блоком мезотелиальная киста. Макроскопия
Fig. 3. Mesothelial cyst after resection. Macroscopy

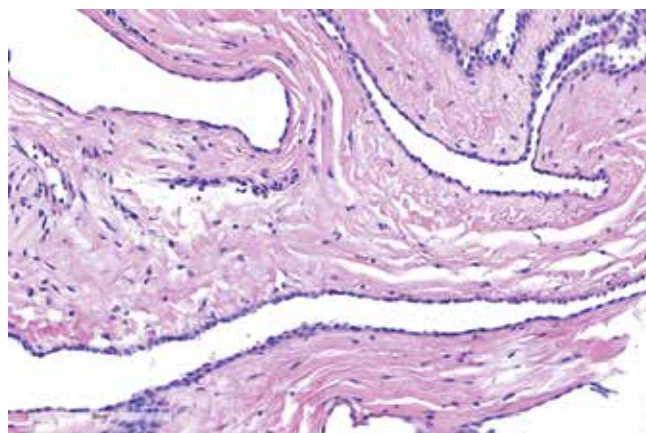


Рис. 4. Гистологический срез мезотелиальной кисты. Микроскопия
Fig. 4. Histological section of mesothelial cyst. Microscopy

ультразвуковом исследовании изменений нет. Выписана на 5-е сутки в удовлетворительном состоянии под амбулаторное наблюдение.

Результаты прижизненного патологоанатомического и иммуногистохимического исследований. Макроскопия: тонкостенная кистозная полость $15,5 \times 10,0 \times 4,0$ см, объемом 650 мл. Наружная поверхность новообразования гладкая, с плоскими наложениями желтой дольчатой ткани и полнокровными сосудами. Внутренняя поверхность стенки гладкая белесоватая, толщиной $<0,1$ см. Микроскопия (рис. 4): стенка кисты представлена плотной фиброзной тканью с единичными мелкими пучками гладких миоцитов с резко полнокровными сосудами и периваскулярной лейкоцитарной инфильтрацией; внутренняя выстилка — в виде уплощенных клеток. При исследовании с антителами к PanCK, CK5/6, Calretinin — окрашивание выстилки новообразования; CD31 — окрашивание эндотелиальной выстилки сосудов. Таким образом, иммунофенотип выстилки внутренней поверхности кисты соответствует клеткам мезотелия.

Обсуждение

Неорганные кисты мезотелиального происхождения являются наиболее редкими – с частотой встречаемости до 1 на 250 тыс. случаев [4]. При этом всего в мировой литературе описано не более 1 тыс. подобных случаев [5]. Первый задокументированный случай относят к 1507 г., когда флорентийский анатом А. Веллевиани предоставил описательную часть кистозной опухоли брюшной полости. Сообщения о первом успешном хирургическом лечении кисты брыжейки тонкой кишки были опубликованы в 1880 г. французским хирургом P. Tillaux [6]. В 1993 г. группе американских хирургов D.J. Mackenzie и соавт. удалось выполнить удаление мезотелиальной кисты лапароскопическим доступом [7].

Классификация кистозных новообразований брюшной полости и забрюшинного пространства основывается на этиологических факторах, гистогенезе, строении, характере содержимого, локализации и клиническом течении [8].

Этиологические факторы на сегодняшний день до конца не изучены. В литературе одни авторы связывают возникновение подобных кист с врожденным неполным сращением листков брюшины, другие – с эктопией лимфатических сосудов с последующим их разрастанием и образованием замкнутых полостей, заполненных лимфатической жидкостью [9].

Трудность диагностики кистозных новообразований объясняется отсутствием выраженной клинической картины и специфической симптоматики. Клиническая картина, если она имеется, разнообразна и зависит от многих факторов, в том числе от размеров, локализации, наличия или отсутствия осложнений. Обобщая данные источников литературы, можно выделить три пути клинического течения заболевания. Бессимптомное течение, когда образования выявляют случайным образом при обследовании, встречается чаще всего. Основу инструментальной диагностики составляют ультразвуковое исследование и компьютерная томография [10]. Неспецифичны абдоминальные и диспепсические проявления, среди которых наиболее распространены жалобы на умеренную, тупую боль в животе без четкой локализации (55–82 %), тошноту и рвоту (45 %), вздутие живота (17–61 %). Клиническая картина острого живота, которая является следствием осложненного течения, возникает у 1/3 пациентов. К наиболее вероятным причинам относят: кишечную непроходимость, возникающую из-за сдавления прилегающей к образованию кишки, кровотечение, разрыв кисты, вторичное присоединение инфекции [11–13].

По мнению авторов, органная принадлежность и, как следствие, локализация кистозных образований переменны. Чаще всего их можно обнаружить в брыжейке тонкой кишки – 50–67 % случаев, из которых более половины приходится на подвздошную кишку. На брыжейку толстой кишки отводится 24–37 % слу-

чаев. В 14,5 % случаев образования локализируются в забрюшинном пространстве [4, 6, 13, 14].

Методом выбора в лечении кист мезотелиального происхождения является хирургическое вмешательство. При этом следует учитывать, что наиболее эффективен вариант полного удаления кисты в пределах здоровых тканей единым блоком, без вскрытия ее просвета, что минимизирует риск возникновения рецидива. Кроме того, в случае осложненного течения может возникнуть необходимость резекции прилегающих к кисте структур [15]. На сегодняшний день остается актуальным вопрос, какой операционный доступ является наиболее подходящим для данной нозологической категории. Лапароскопические операции характеризуются низким уровнем болевого синдрома в послеоперационном периоде и менее продолжительным сроком пребывания в стационаре [16]. В 1997 г. были описаны случаи успешного удаления кист из лапароскопического доступа с применением активной аспирации содержимого перед началом резекции, рецидива при этом отмечено не было [17]. Однако данный способ применим далеко не всегда, и зачастую планируемый ранее объем приходится вынужденно расширять. Также необходимо учитывать, что времени, затраченного на лапароскопическую операцию, требуется больше, что важно при наличии тяжелой сопутствующей патологии. Так или иначе решение о проведении лапароскопической или открытой операции зависит от до- и интраоперационных данных, а также от квалификации хирурга и оснащенной клиники.

Прогноз при хирургическом лечении кист мезотелиального происхождения, как правило, благоприятный, так как большинство из них доброкачественные, а частота рецидивов низкая при их полном удалении. Следует отметить, что забрюшинные кисты имеют более высокую частоту рецидивов из-за того, что полностью удалить такие образования технически сложнее ввиду их непосредственной близости к крупным кровеносным сосудам и соседним органам [5]. Именно поэтому для выбора наиболее подходящей хирургической тактики необходимо иметь точное понимание их локализации и топографии. Среди широкого многообразия классификаций можно выделить наиболее практико-ориентированные и клинически значимые, одной из которых является классификация неорганных опухолей забрюшинного пространства, основанная на зональном делении забрюшинного пространства, позволяющем избрать наиболее целесообразный операционный доступ к таким новообразованиям. Данная классификация была предложена в 2000 г. профессором В.В. Цвиркуном [18].

Заключение

Представленное клиническое наблюдение демонстрирует современное рациональное решение

диагностических и лечебных проблем, характерных для редкой патологии брюшной полости и забрюшинного пространства — кисты мезотелиального происхождения.

Л И Т Е Р А Т У Р А / R E F E R E N C E S

- Osman S., Lehnert B.E., Elojeimy S. et al. A comprehensive review of the retroperitoneal anatomy, neoplasms and pattern of disease spread. *Curr Probl Diagn Radiol* 2013;42(5):191–208. DOI: 10.1067/j.cpradiol.2013.02.001
- Ackerman L.V. Tumors of the retroperitoneum, mesentery and peritoneum. Armed Forces Institute of Pathology, Washington, 1954. 136 p.
- De Perrot M., Bründler M.-A., Tötsch M. et al. Mesenteric Cysts. *Digestive Surgery* 2000;17(4):323–8. DOI:10.1159/000018872
- Liew S.C., Glenn D.C., Storey D.W. Mesenteric cyst. *Aust N Z J Surg* 1994;64(11):741–4. PMID: 7945079. DOI: 10.1111/j.1445-2197.1994.tb04530.x
- Aguirre V.S., Almagro M.M., Romero C.A. et al. Giant mesenteric cyst from the small bowel mesentery in a young adult patient. *J Surg Case Rep* 2019;1:1–4. DOI: 10.1093/jscr/rjz002
- Kurtz R.J., Heimann T.M., Beck A.R. et al. Mesenteric and retroperitoneal cysts. *Ann Surg* 1986;203:109–12.
- Mackenzie D.J., Shapiro S.J., Gordon L.A., Ress R. Laparoscopic excision of a mesenteric cyst. *J Laparoendosc Surg* 1993;3(3):295–9. PMID: 8347889. DOI: 10.1089/lps.1993.3.295
- Антонов А.В. Жидкостные опухоли забрюшинного пространства: диагностика и лечение. *Урологические ведомости* 2012;2(4):32–41.
- Antonov A.V. Liquid tumors of the retroperitoneum: diagnosis and treatment. *Urologicheskie vedomosti* 2012;2(4):32–41. (In Russ).
- Kim E.J. et al. Acute abdomen caused by an infected mesenteric cyst in the ascending colon: a case report. *J Korean Soc Coloproctol* 2011;27(3):153.
- Oh Y.S., Ahn K.H., Kim T. et al. Laparoscopic treatment of an omental cyst misdiagnosed as an adnexal cyst. *Journal of Women's Medicine* 2010;3(2):84–7.
- Sardi A., Parikh K.J., Singer J.A., Minken S.L. Mesenteric cysts. *Am Surg* 1987;53:58–60.
- Alwan M.H., Eid A.S., Alsharif I.M. Retroperitoneal and mesenteric cysts. *Singapore Med J* 1999;40:160–4.
- Vanek V.W., Philips A.K. Retroperitoneal, mesenteric and omental cysts. *Arch Surg* 1984;119:838–42.
- Razi K., Al-Asaad O., Milind R. Case report: elective removal of a large mesenteric cyst-our approach. *J Surg Case Rep* 2017;3:1–3. DOI: 10.1093/jscr/rjx063
- O'Brien M.F., Winter D.C., Lee G. et al. Mesenteric cysts — a series of six cases with a review of the literature. *Ir J Med Sci* 1999;168:233–6.
- Vu J.H., Thomas E.L., Spencer D.D. Laparoscopic management of mesenteric cyst. *Am Surg* 1999;65:264–5.
- Shimura H., Ueda J., Ogawa Y. et al. Total excision of mesenteric cysts by laparoscopic surgery: report of two cases. *Surg Laparosc Endosc* 1997;7:173–6.
- Цвиркун В.В. Неорганные забрюшинные образования (диагностика, хирургическое лечение): дис... д-ра мед. наук. М., 2000. 288 с.
- Tsvirkun V.V. Non-organ retroperitoneal formations (diagnostics, surgical treatment): dis... doctor of Medical Sciences. Moscow, 2000. 288 p.

Вклад авторов

И.В. Матвеев: сбор и обработка материала, написание статьи.

М.А. Данилов, А.В. Леонтьев: концепция и дизайн работы, редактирование статьи.

Н.С. Карнауков, А.В. Максименко, А.М. Валиева: редактирование, утверждение окончательного варианта статьи.

Authors' contributions

I.V. Matveev: data collection and processing, writing the article.

M.A. Danilov, A.V. Leontiev: study concept and design, editing the article.

N.S. Karnaukhov, A.V. Maksimenko, A.M. Valieva: editing the article, approval of the final version of the article;

ORCID авторов/ ORCID authors:

И.В. Матвеев / I.V. Matveev: ORCID: 0000-0003-0489-9538

М.А. Данилов / M.A. Danilov: ORCID: 0000-0001-9439-9873

Н.С. Карнауков / N.S. Karnaukhov: ORCID: 0000-0003-0889-2720

А.В. Максименко / A.V. Maksimenko: ORCID: 0000-0003-0140-9759

А.В. Леонтьев / A.V. Leontiev: ORCID: 0000-0003-3363-6841

А.М. Валиева / A.M. Valieva: ORCID: 0009-0001-9293-629X

Конфликт интересов. Авторы заявляют об отсутствии конфликта интересов.

Conflict of interest. The authors declare no conflict of interests.

Финансирование. Исследование проведено без спонсорской поддержки.

Funding. The study was performed without external funding.

Соблюдение прав пациентов. Пациент подписал информированное согласие на публикацию своих данных.

Compliance with patient rights. The patient gave written informed consent to the publication of his data.

Статья поступила: 03.05.2023. **Принята к публикации:** 10.08.2023.

Article submitted: 03.05.2023. **Accepted for publication:** 10.08.2023.

Полный радиологический ответ при использовании пембролизумаба в монорежиме во 2-й линии лекарственной терапии MSI-h/dMMR-положительного распространенного рака эндометрия. Клинический случай

А.Д. Даренская¹, Б.М. Медведева¹, А.А. Румянцев¹, А.С. Тюляндина^{1,2}

¹ФГБУ «Национальный медицинский исследовательский центр онкологии им. Н.Н. Блохина» Минздрава России; Россия, 115522 Москва, Каширское шоссе, 24;

²ФГАОУ ВО «Первый Московский государственный медицинский университет им. И.М. Сеченова» Минздрава России (Сеченовский Университет); Россия, 119991 Москва, ул. Трубецкая, 8, стр. 2

Контакты: Анна Дмитриевна Даренская, darenskaya@bk.ru

До недавнего времени прогноз больных распространенным раком эндометрия, несмотря на проводимые стандартные методы лечения, оставался неутешительным. Ни один из препаратов в арсенале онкологов-химиотерапевтов не обеспечивал долговременного контроля болезни и длительной выживаемости пациенток, получивших стандартную платиносодержащую химиотерапию 1-й линии. Очевидно, что неудовлетворительные результаты лечения больных распространенным раком эндометрия требовали изменения подходов к терапии и указывали на необходимость разработки более эффективных режимов лечения. Углубленное понимание механизмов канцерогенеза, появление новой молекулярной классификации рака эндометрия и разделение лечебных подходов в зависимости от биологического потенциала опухоли привели к значительному прорыву в лечении распространенного рака эндометрия. Одним из наиболее важных достижений следует считать открытие роли микросателлитной нестабильности (MSI) и нарушений в системе репарации неспаренных оснований дезоксирибонуклеиновой кислоты (MMR) как предиктора высокой эффективности иммунотерапии – нового направления системной лекарственной терапии распространенного рака эндометрия. В статье представлен клинический случай успешного лечения MSI-h/dMMR-положительного распространенного рака эндометрия с использованием в качестве лекарственной терапии 2-й линии (при наличии рефрактерности к стандартной платиносодержащей химиотерапии 1-й линии) пембролизумаба в монорежиме с достижением полного радиологического ответа опухоли на лечение.

Ключевые слова: рак эндометрия, микросателлитная нестабильность, MSI, MMR, пембролизумаб, иммунотерапия, химиотерапия, таргетная терапия

Для цитирования: Даренская А.Д., Медведева Б.М., Румянцев А.А., Тюляндина А.С. Полный радиологический ответ при использовании пембролизумаба в монорежиме во 2-й-линии лекарственной терапии MSI-h/dMMR-положительного распространенного рака эндометрия. Клинический случай. Хирургия и онкология 2023;13(3):49–56. DOI: <https://doi.org/10.17650/2949-5857-2023-13-3-49-56>

Complete radiological response when using pembrolizumab in the mono mode in the 2nd-line drug therapy of MSI-h/dMMR-positive advanced endometrial cancer. A clinical case

A. D. Darenskaya¹, B. M. Medvedeva¹, A. A. Rumyantsev¹, A. S. Tyulyandina^{1,2}

¹Blokhin National Medical Research Center of Oncology of the Ministry of Health of Russia; 24 Kashirskoe shosse, Moscow 115522, Russia;

²I. M. Sechenov First Moscow State Medical University of the Ministry of Health of Russia (Sechenov University); Build. 2, 8 Trubetskaya St., Moscow 119991, Russia

Contacts: Anna Dmitrievna Darenskaya, darenskaya@bk.ru

Until recently, the prognosis of patients with advanced endometrial cancer remained disappointing despite the standard treatment methods. None of the drugs in the arsenal of oncologists-chemotherapists provided long-term disease control and long-term survival of patients who received standard platinum-containing first-line chemotherapy. It is obvious that the poor results of treatment in patients with advanced endometrial cancer required a change in treatment approaches and indicated the need to develop more effective treatment regimens. A deeper understanding of the mechanisms of carcinogenesis, the emergence of new molecular classification of endometrial cancer and division of treatment approaches depending on the tumor biological potential has led to significant breakthrough in the treatment of advanced endometrial cancer. One of the most significant achievements is discovery of the function of microsatellite instability (MSI) and disorders in the repair system of unpaired bases of deoxyribonucleic acid (MMR) as a predictor of high efficient immunotherapy – a new direction of systemic drug therapy for the advanced endometrial cancer. The paper presents a clinical case of successful treatment of MSI-h/dMMR-positive advanced endometrial cancer using pembrolizumab as a second-line therapy (in the presence of refractoriness to standard platinum-based chemotherapy of the 1st line) in a mono mode with a complete radiological response of the tumor to treatment.

Keywords: endometrial cancer, microsatellite instability, MSI, MMR, pembrolizumab, immunotherapy, chemotherapy, targeted therapy

For citation: Darenskaya A.D., Medvedeva B.M., Rumyantsev A.A., Tyulyandina A.S. Complete radiological response when using pembrolizumab in the mono mode in the 2nd-line drug therapy of MSI-h/dMMR-positive advanced endometrial cancer. A clinical case. *Khirurgiya i onkologiya = Surgery and Oncology* 2023;13(3):49–56. (In Russ.). DOI: <https://doi.org/10.17650/2949-5857-2023-13-3-49-56>

Введение

Рак эндометрия (РЭ) занимает одну из лидирующих позиций по распространенности злокачественных новообразований (ЗНО) как в мире, так и в России. Так, в структуре заболеваемости ЗНО женского населения России в 2021 г. РЭ занимает 3-е место (8,1 % всех ЗНО) после рака молочной железы (22,1 %) и ЗНО кожи, кроме меланомы (13,4 %). Абсолютное число впервые в жизни установленных диагнозов ЗНО тела матки в России в 2021 г. составило 25 482 случая заболевания. В структуре смертности от ЗНО женского населения России в 2021 г. РЭ занимает 8-е место (5,2 %). Абсолютное число умерших от ЗНО тела матки в России в 2021 г. составило 6734 женщины [1, 2].

«Золотым стандартом» 1-й линии химиотерапии (ХТ) распространенного РЭ или его рецидивов является комбинация ТС (паклитаксел + карбоплатин) [3–6]. Добавление к стандартной ХТ бевацизумаба позволяет улучшить отдаленные результаты лечения: увеличить медиану выживаемости без прогрессирования (ВБП) с 8,7 до 13 мес ($p = 0,036$) [7] и медиану общей выживаемости (ОВ) с 22,7 до 34,0 мес ($p < 0,039$) [8]. При серозном РЭ с наличием положительного статуса HER-2/неу добавление трастузумаба к ТС также способствует увеличению медианы ВБП: с 8,0 до 12,6 мес ($p = 0,005$). При этом наибольший эффект отмечен при использовании трастузумаба в 1-й линии лечения [9].

До недавнего времени прогноз больных распространенным РЭ, несмотря на проводимые стандартные методы лечения, оставался неутешительным. Ни один из цитостатиков в арсенале онкологов-химиотерапевтов не обеспечивал долговременного контроля болезни и длительной выживаемости пациенток, получивших стандартную платиносодержащую ХТ 1-й линии. Медиана ВБП составляла 2–4 мес, а меди-

ана ОВ не превышала 10 мес [10–23]. Исключение составляют лишь «платиночувствительные» рецидивы заболевания, когда возможно повторное применение комбинации ТС [24, 25]. Проведен ряд исследований [26–47] по изучению роли таргетной терапии в лечении распространенного РЭ, результаты которых в большинстве случаев не продемонстрировали значительных успехов: частота объективного ответа (ЧОО) составила 0–24,5 %, медиана ВБП не превышала 5–6 мес.

Очевидно, что неудовлетворительные результаты лечения пациенток распространенным РЭ требовали изменения подходов к терапии и указывали на необходимость разработки более эффективных режимов лечения. Углубленное понимание механизмов канцерогенеза, появление новой молекулярной классификации РЭ и разделение лечебных подходов в зависимости от биологического потенциала опухоли привели к значительному прорыву в лечении распространенного РЭ. Одним из наиболее важных достижений следует считать открытие роли микросателлитной нестабильности (microsatellite instability, MSI) и нарушений в системе репарации неспаренных оснований дезоксирибонуклеиновой кислоты (ДНК) (mismatch repair system, MMR) как предиктора высокой эффективности иммунотерапии – нового направления системной лекарственной терапии распространенного РЭ.

В статье представлен клинический случай успешного лечения MSI-h/dMMR-положительного распространенного РЭ с использованием в качестве лекарственной терапии 2-й линии (при наличии рефрактерности к стандартной платиносодержащей ХТ 1-й линии) пембролизумаба в монорежиме с достижением полного радиологического ответа опухоли на лечение.

Клинический случай

Пациентке Н., 1959 г. рождения, без клинически значимых сопутствующих заболеваний по поводу рака тела матки рТ2N0M0 (II стадии) 07.04.2021 по месту жительства было выполнено оперативное вмешательство в объеме нервосберегающей экстирпации матки, с придатками с верхней 1/3 влагалища и тазовой лимфаденэктомией. При гистологическом и иммуногистохимическом (ИГХ) исследованиях операционного материала выявлена дедифференцированная карцинома эндометрия, с врастанием в миометрий почти на всю толщину (глубина инвазии – 14 мм при толщине миометрия 18 мм) и распространением на стенку цервикального канала, с инвазией в строму (pT2N0), очагами лимфоваскулярной (LVI+) и венозной (VI+) инвазии, без перинеурального распространения. Индекс пролиферативной активности (Ki-67) – 95 %.

При комплексном обследовании до операции (включая компьютерную томографию (КТ) органов грудной клетки (ОГК), магнитно-резонансную томографию (МРТ) органов брюшной полости и органов малого таза (ОБП и ОМТ) с внутривенным (в/в) контрастированием от марта 2021 г.) данных за отдаленное метастазирование не получено.

В послеоперационном периоде планировалось проведение лучевой терапии, однако по результатам повторной МРТ ОБП и ОМТ с в/в контрастированием от июня 2021 г., в области культи влагалища была выявлена рецидивная опухоль, размерами 4,0 × 3,6 см в поперечнике, инфильтрировавшая параметрии, ректосигмоидный отдел толстой кишки, мезоректальную фасцию, а также обнаружен метастаз в правом надпочечнике до 2,2 × 1,7 см в поперечнике.

С 24.06.2021 по 09.08.2021 г. по месту жительства было проведено 3 курса ХТ 1-й линии в режиме: ТС (паклитаксел – 175 мг/м² в/в капельно (кап.) в 1-й день + карбоплатин АУС6 в/в кап. в 1-й день; курсы – каждые 3 нед).

При контрольном обследовании после 3 курсов отмечено прогрессирование заболевания. По данным МРТ ОБП и ОМТ с в/в контрастированием от августа 2021 г., размеры метастаза в правом надпочечнике увеличились с 2,2 × 1,7 см до 4,2 × 4,0 см в поперечнике соответственно (рис. 1, а). Размеры рецидивной опухоли в области культи влагалища также увеличились: с 4,0 × 3,6 см до 9,0 × 5,5 см в поперечнике соответственно; сохранялась инфильтрация параметриев, ректосигмоидного отдела толстой кишки, мезоректальной фасции (рис. 1, б).

16.09.2021 пациентка обратилась за медицинской помощью в ФГБУ «НМИЦ онкологии им. Н.Н. Блохина» Минздрава России.

Для решения вопроса о дальнейшем лечении 17.09.2021 была проведена оценка статуса системы ММР. При ИГХ-исследовании в опухоли обнаружена потеря экспрессии белков репарации ДНК MLH1 и PMS2, что характерно для дефицита системы репарации ДНК. При молекулярно-генетическом исследовании кодирующих экзонов гена MLH1 № 5494/21 от 16.11.2021 патогенных клинически значимых герминальных мутаций в гене MLH1 не выявлено.

На основании полученных данных, в соответствии с российскими и зарубежными клиническими рекомендациями, в качестве лекарственной терапии 2-й линии пациентке была рекомендована иммунотерапия в режиме: пембролизумаб – 400 мг в/в кап. в 1-й день; цикл – каждые 6 нед.

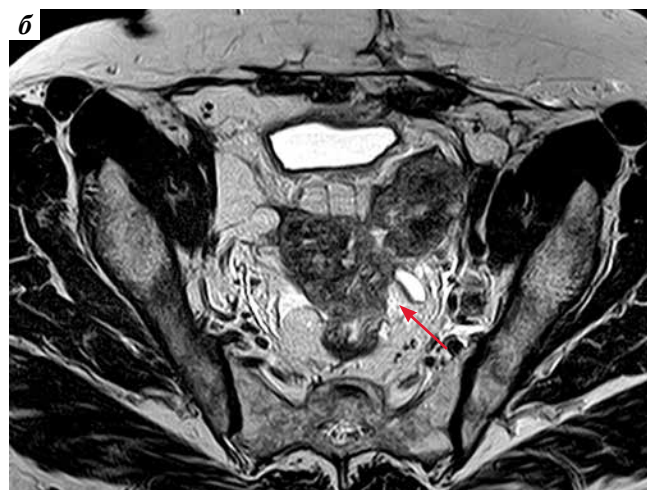
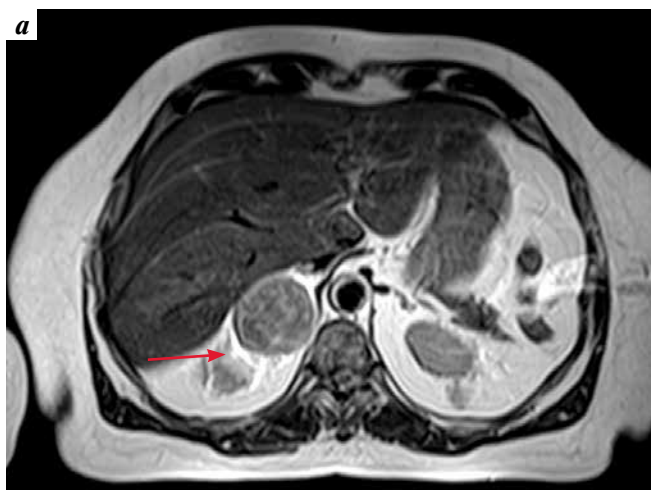


Рис. 1. Магнитно-резонансная томография органов брюшной полости (а) и органов малого таза (б) с внутривенным контрастированием от августа 2021 г. (после 3 курсов химиотерапии 1-й линии в режиме ТС (паклитаксел + карбоплатин), перед началом проведения лекарственной терапии 2-й линии с включением пембролизумаба в монорежиме): а – аксиальный срез, T2. Метастаз в правом надпочечнике (стрелка); б – аксиальный срез, T2. Рецидивная опухоль в области культи влагалища (стрелка)

Fig. 1. Magnetic resonance imaging of the abdominal cavity (a) and pelvic organs (b) with intravenous contrast administration from August 2021 (after 3 courses of the 1st-line chemotherapy in the TC mode (paclitaxel + carboplatin), before starting therapy of the 2nd line with inclusion of pembrolizumab in the mono mode): a – axial section, T2. Metastasis in the right adrenal gland (arrow); б – axial section, T2. Recurrent tumor in the stump of the vagina (arrow)

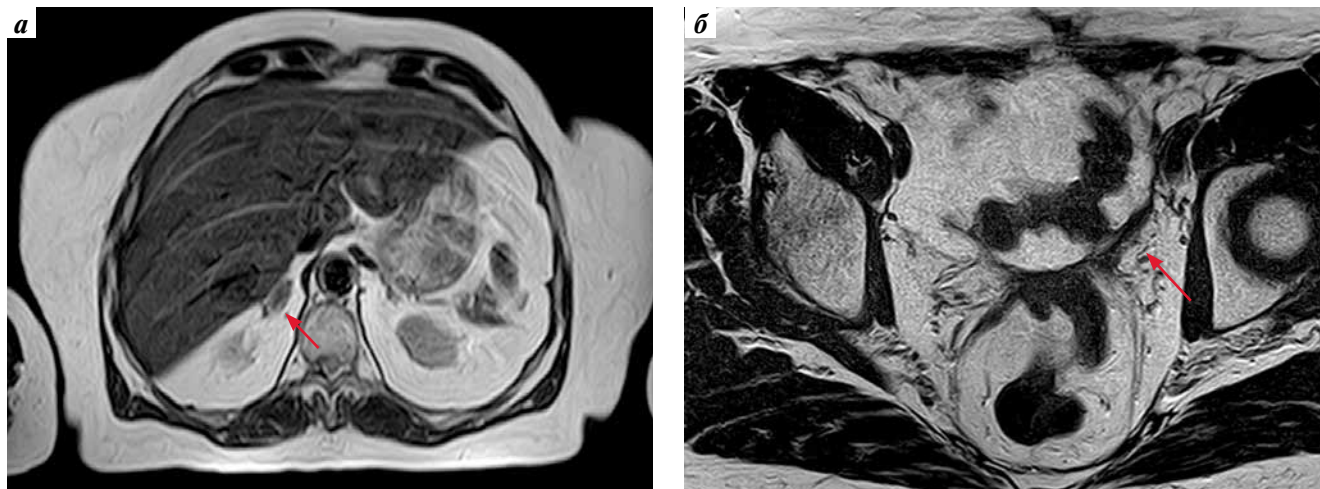


Рис. 2. Магнитно-резонансная томография органов брюшной полости (а) и органов малого таза (б) с внутривенным контрастированием (через 12 мес лекарственной терапии 2-й линии с включением пембролизумаба в монорежиме): а – аксиальный срез, T2. Уменьшение размеров метастаза в правом надпочечнике (стрелка); б – аксиальный срез, T2. Уменьшение размеров рецидивной опухоли в области культи влагалища (стрелка)

Fig. 2. Magnetic resonance imaging of the abdominal cavity (a) and pelvic organs (b) with intravenous contrast administration (after 12 months of drug therapy of the 2nd line with the inclusion of pembrolizumab in a single mode): а – axial section, T2. Reduction in size of metastasis in the right adrenal gland (arrow); б – axial section, T2. Reduction in size of recurrent tumor in the vaginal stump (arrow)

С 28.09.2021 по настоящее время (сентябрь 2023 г.) пациентке проводится лекарственная терапия 2-й линии в вышеуказанном режиме.

Пациентка находится под тщательным мониторингом. Терапия – без клинически значимых осложнений. Из нежелательных явлений отмечается лишь астения 1-й степени.

На протяжении всего этого времени пациентке проводятся многократные регулярные комплексные контрольные обследования (МРТ ОБП и ОМТ с в/в контрастированием; КТ ОГК; ультразвуковое исследование щитовидной железы; анализ крови на гормоны: тиреотропный гормон, трийодтиронин и тироксин; электрокардиография; эхокардиография; консультация терапевтом). Так, при контрольном обследовании в сентябре 2022 г. (через 12 мес лекарственной терапии 2-й линии с включением пембролизумаба в монорежиме), по данным МРТ ОБП и ОМТ с в/в контрастированием, размеры метастаза в правом надпочечнике уменьшились с $4,2 \times 4,0$ см до $1,0 \times 0,7$ см в поперечнике соответственно (рис. 2, а). Размеры рецидивной опухоли в области культи влагалища также уменьшились: с $9,0 \times 5,5$ см до $5,3 \times 2,2$ см в поперечнике соответственно; сохранялась небольшая инфильтрация левого параметрия, передней стенки ректосигмоидного отдела толстой кишки, мезоректальной фасции (рис. 2, б).

При очередном контрольном обследовании в апреле 2023 г. (через 19 мес лекарственной терапии 2-й линии с включением пембролизумаба в монорежиме), по данным МРТ ОБП и ОМТ с в/в контрастированием, зафиксирован полный ответ опухоли на лечение: в правом надпочечнике опухолевых тканей не выявлено (рис. 3, а); в области культи влагалища и по ходу мезоректальной фасции слева, где ранее определялась рецидивная опухоль, визуализировались фиброзные тяжи (рис. 3, б).

Таким образом, применение пембролизумаба в монорежиме во 2-й линии лекарственной терапии MSI-h/dMMR-положительного распространенного РЭ позволило достичь полного радиологического ответа опухоли на лечение и высоких показателей выживаемости у нашей пациентки, несмотря на наличие рефрактерности к стандартной платиносодержащей ХТ 1-й линии: ВБП не достигнута и на момент написания статьи составляет 2 года (24 мес+). На протяжении всего этого времени сохраняется удовлетворительная оценка качества жизни нашей пациентки.

Обсуждение

Попытки персонификации лекарственной терапии показали, что наибольшее значение для терапии распространенного РЭ имеет статус MSI. Наличие высокой микросателлитной нестабильности (high level microsatellite instability, MSI-h) указывает на дефекты в системе репарации неспаренных оснований ДНК (deficient mismatch repair system, dMMR).

Результаты проведенных исследований продемонстрировали, что РЭ – один из лидеров по частоте встречаемости MSI-h/dMMR. В метаанализе 26 исследований, опубликованном М. Lorenzi и соавт. в 2020 г. ($n = 1302$), частота встречаемости MSI-h при РЭ составила 25 %, причем была обнаружена схожая частота данной генетической абертации на ранних и поздних стадиях заболевания [48].

Проведенные исследования в области иммунотерапии злокачественных опухолей позволили выявить группу больных с MSI-h, высокочувствительных к терапии пембролизумабом в монорежиме [49–53]. Так, в многоцентровом нерандомизированном открытом мультикогортном исследовании II фазы KEYNOTE-158

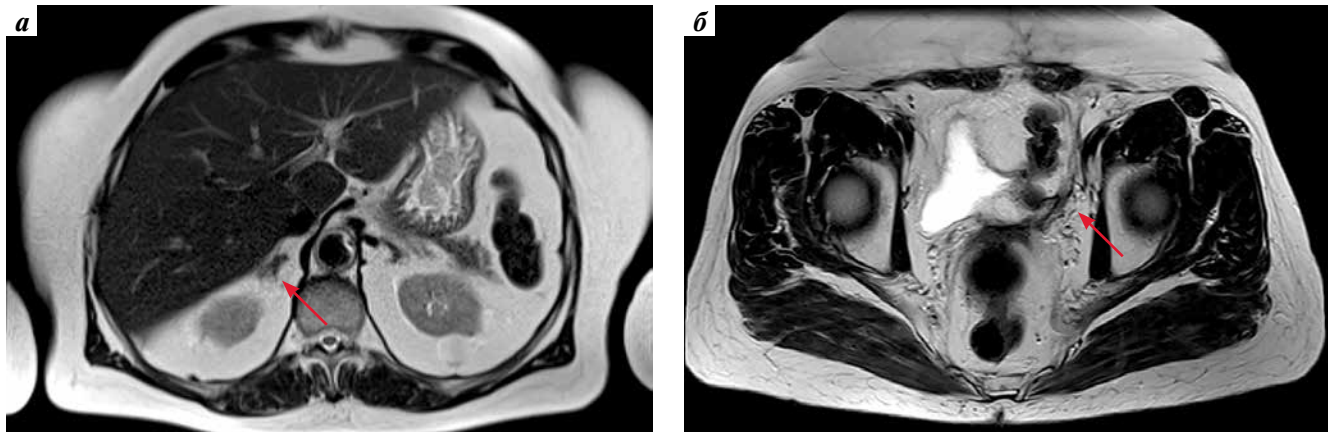


Рис. 3. Магнитно-резонансная томография органов брюшной полости (а) и органов малого таза (б) с внутривенным контрастированием от апреля 2023 г. (через 19 мес лекарственной терапии 2-й линии с включением пембролизумаба в монорежиме): а – аксиальный срез, T2. В правом надпочечнике опухолевых тканей не выявлено (стрелка); б – аксиальный срез, T2. В области культи влагалища и по ходу мезоректальной фасции слева, где ранее определялась рецидивная опухоль, визуализируются фиброзные тяжи (стрелка). Полный эффект лечебного воздействия

Fig. 3. Magnetic resonance imaging of the abdominal cavity (a) and pelvic organs (b) with intravenous contrast administration from April 2023 (after 19 months of drug therapy of the 2nd line with the inclusion of pembrolizumab in a single mode): a – axial section, T2. No tumor tissues were detected in the right adrenal gland (arrow); б – axial section, T2. Fibrous cords are visualized in the area of the vaginal stump and along the mesorectal fascia on the left, where a recurrent tumor was previously determined (arrow). The full effect of the therapeutic effect

(NCT02628067) приняли участие предлеченные больные ($n = 21$), получившие одну и более стандартные линии ХТ, имеющие различные MSI-h/dMMR-распространенные солидные опухоли, включая РЭ ($n = 4$) [54]. Всем больным назначали пембролизумаб – 200 мг в/в кап. каждые 3 нед до прогрессирования заболевания или непереносимой токсичности. Первичная конечная точка – ЧОО, оцениваемая по критериям RECIST (версия 1.1). Вторичные конечные точки включали длительность ответа, ВВП, ОВ и безопасность. При медиане длительности наблюдения 4,5 мес ЧОО составила 42,9 % (95 % доверительный интервал (ДИ) 21,8–66,0).

На основании первых обнадеживающих результатов данного исследования, несмотря на II фазу и небольшое число больных, в 2017 г. пембролизумаб в монорежиме был одобрен FDA (Американским управлением по надзору за качеством пищевых продуктов и медикаментов) для пациентов с MSI-h-солидными опухолями, у которых зарегистрировано прогрессирование после предшествующей системной терапии и которые не имеют альтернативных вариантов противоопухолевого лечения.

В 2022 г. были представлены обновленные результаты исследования II фазы KEYNOTE-158 (NCT02628067) [55]. Следует напомнить, что в когорту D вошли пациентки РЭ независимо от статуса MSI-h/dMMR; в когорту К – больные, имеющие любую солидную опухоль MSI-h/dMMR, кроме колоректального рака. Все участники получали пембролизумаб в дозе 200 мг, в/в кап. каждые 3 нед в течение 35 циклов. По состоянию на 5 октября 2020 г., 18 (20 %) из 90 пролеченных больных РЭ завершили 35 циклов пембролизумаба и 52 (58 %) – прекратили лечение. При медиане дли-

тельности наблюдения 42,6 мес ЧОО составила 48 % (95 % ДИ 37–60), а медиана длительности ответа не была достигнута (2,9–49,7 мес+). Медиана ВВП составила 13,1 мес (95 % ДИ 4,3–34,4), медиана ОВ не была достигнута (27,2 мес+). Среди всех пролеченных больных у 76 % зарегистрированы одно и более нежелательных явлений, связанных с лечением (III–IV степени – 12 %). Летальных исходов, связанных с лечением, не было. Иммуноопосредованные нежелательные явления или инфузионные реакции возникли у 28 % больных (III–IV степени – 7 %; без летальных исходов). На сегодняшний день данная терапевтическая опция прочно закреплена в российских и зарубежных клинических рекомендациях по лечению РЭ [5, 6].

Остается открытым вопрос о преимуществе комбинированной терапии ленватинибом с пембролизумабом для пациенток с MSI-h-статусом опухоли. Кроме того, до конца еще не определена оптимальная последовательность терапии для этой категории больных. Имеются данные, которые демонстрируют, что применение ленватиниба в комбинации с ингибиторами контрольных точек иммунного ответа позволяет восстановить чувствительность опухолевых клеток к иммунотерапии после ранее отмеченного прогрессирования [56]. Возможно, при лечении пациенток MSI-h/dMMR-положительным РЭ наиболее рациональной станет стратегия применения пембролизумаба в монотерапии с переходом на комбинацию ленватиниба с пембролизумабом в случае отсутствия эффекта или прогрессирования опухолевого процесса. Дальнейшие исследования в этой области помогут ответить на поставленные вопросы и позволят достичь новых высот в лечении данной патологии.

Заключение

Для планирования системной лекарственной терапии всем пациенткам распространенным РЭ целесообразно проводить молекулярно-генетическое тестирование на MSI-h/dMMR. При обнаружении в опухоли MSI-h/dMMR (25 % случаев) и отсутствии показаний к хирургическому лечению (невозможно выполнить полную циторедуктивную операцию) и лучевой терапии (радиотерапия проводилась на этапе первичного лечения) наиболее эффективным вариан-

том 2-й линии противоопухолевой терапии является, в соответствии со всеми российскими и зарубежными клиническими рекомендациями, иммунотерапия пембролизумабом в монорежиме.

Представленное клиническое наблюдение ярко демонстрирует, что современная терапия распространенного РЭ, основанная на молекулярном профиле опухоли, позволяет значительно улучшить результаты лечения и обеспечить длительную выживаемость для данной категории пациенток.

ЛИТЕРАТУРА / REFERENCES

1. Состояние онкологической помощи населению России в 2021 году. Под ред. А.Д. Каприна, В.В. Старинского, А.О. Шахзадовой. М.: МНИОИ им. П.А. Герцена – филиал ФГБУ «НМИЦ радиологии» Минздрава России, 2022. 239 с.
The state of oncological care to the population of Russia in 2021. Edited by A.D. Kaprin, V.V. Starinsky, A.O. Shakhzadova. Moscow: P.A. Herzen Moscow State Medical Research Institute – Branch of the Federal State Budgetary Institution “NMIC of Radiology” of the Ministry of Health of Russia, 2022. 239 p. (In Russ.)
2. Злокачественные новообразования в России в 2021 году (заболеваемость и смертность). Под ред. А.Д. Каприна, В.В. Старинского, А.О. Шахзадовой. М.: МНИОИ им. П.А. Герцена – филиал ФГБУ «НМИЦ радиологии» Минздрава России, 2022. 252 с.
Malignant neoplasms in Russia in 2021 (morbidity and mortality). Edited by A.D. Kaprin, V.V. Starinsky, A.O. Shakhzadova. Moscow: P.A. Herzen Moscow State Medical Research Institute – Branch of the Federal State Budgetary Institution “NMIC of Radiology” of the Ministry of Health of Russia, 2022. 252 p. (In Russ.)
3. Miller D.S., Filiaci V.L., Mannel R.S. et al. Carboplatin and paclitaxel for advanced endometrial cancer: final overall survival and adverse event analysis of a phase III trial (NRG Oncology/GOG0209). *J Clin Oncol* 2020;38(33):3841–50. DOI: 10.1200/JCO.20.01076
4. Miller D., Filiaci V., Fleming G. et al. Late-breaking abstract 1: Randomized phase III noninferiority trial of first line chemotherapy for metastatic or recurrent endometrial carcinoma: A Gynecologic Oncology Group study. *Gynecol Oncol* 2012;125(3):771. DOI: 10.1016/j.ygyno.2012.03.034
5. Нечушкина В.М., Коломиец Л.А., Кравец О.А. и др. Практические рекомендации по лекарственному лечению рака тела матки и сарком матки. Злокачественные опухоли: Практические рекомендации RUSSCO #3s2, 2022;12(3):260–75. DOI: 10.18027/2224-5057-2022-12-3s2-260-275
Nechushkina V.M., Kolomiets L.A., Kravets O.A. et al. Practical recommendations for the drug treatment of uterine body cancer and uterine sarcoma. *Malignant tumors: Practical recommendations of RUSSCO #3s2, 2022;12(3):260–75. (In Russ.)*
6. National Comprehensive Cancer Network: Clinical Practice Guidelines in Oncology (NCCN Guidelines®). Uterine Neoplasms. Version 1.2023. December 22, 2022. Available at: https://www.nccn.org/professionals/physician_gls/pdf/uterine.pdf
7. Lorusso D., Ferrandina G., Colombo N. et al. Randomized phase II trial of carboplatin-paclitaxel (CP) compared to carboplatin-paclitaxel-bevacizumab (CP-B) in advanced (stage III–IV) or recurrent endometrial cancer: The MITO END-2 trial. *J Clin Oncol* 2015;33 (15 Suppl): 5502. DOI: 10.1200/jco.2015.33.15_suppl.5502
8. Aghajanian C., Filiaci V.L., Dizon D.S. et al. A randomized phase II study of paclitaxel/carboplatin/ bevacizumab, paclitaxel/carboplatin/temsirolimus and ixabepilone/carboplatin/ bevacizumab as initial therapy for measurable stage III or IVA, stage IVB or recurrent endometrial cancer, GOG-86P. *J Clin Oncol* 2015;33(Suppl): Abstract 5500.
9. Fader A.N., Roque D.M., Siegel E. et al. Randomized phase II trial of carboplatin-paclitaxel versus carboplatin-paclitaxel-trastuzumab in uterine serous carcinomas that overexpress human epidermal growth factor receptor 2/neu. *J Clin Oncol* 2018;36(20):2044–51. DOI: 10.1200/JCO.2017.76.5966
10. Lincoln S., Blessing J.A., Lee R.B. et al. Activity of paclitaxel as second-line chemotherapy in endometrial carcinoma: a gynecologic oncology group study. *Gynecol Oncol* 2003;88(3):277–81. DOI: 10.1016/S0090-8258(02)00068-9
11. Homesley H.D., Meltzer N.P., Nieves L. et al. A phase II trial of weekly 1-hour paclitaxel as second-line therapy for endometrial and cervical cancer. *Int J Clin Oncol* 2008;13(1):62–5. DOI: 10.1007/s10147-007-0731-5
12. Garcia A.A., Blessing J.A., Nolte S. et al. A phase II evaluation of weekly docetaxel in the treatment of recurrent or persistent endometrial carcinoma: A study by the Gynecologic Oncology Group. *Gynecol Oncol* 2008;111(1):22–6. DOI: 10.1016/j.ygyno.2008.06.013
13. Tait D.L., Blessing J.A., Hoffman J.S. et al. A phase II study of gemcitabine (gemzar, LY188011) in the treatment of recurrent or persistent endometrial carcinoma: A gynecologic oncology group study. *Gynecol Oncol* 2011;121(1):118–2. DOI: 10.1016/j.ygyno.2010.11.027
14. Fracasso P.M., Blessing J.A., Molpus K.L. et al. Phase II study of oxaliplatin as second-line chemotherapy in endometrial carcinoma: A Gynecologic Oncology Group study. *Gynecol Oncol* 2006;103(2):523–6. DOI: 10.1016/j.ygyno.2006.03.043
15. Makker V., Hensley M.L., Zhou Q. et al. Treatment of Advanced or Recurrent Endometrial Carcinoma with Doxorubicin in Patients Progressing After Paclitaxel/Carboplatin: Memorial Sloan-Kettering Cancer Center Experience From 1995 to 2009. *Int J Gynecol Cancer* 2013;23(5):929–34. DOI: 10.1097/IGC.0b013e3182915c20
16. Moreira E., Paulino E., Ingles Garces Á.H. et al. Efficacy of doxorubicin after progression on carboplatin and paclitaxel in advanced or recurrent endometrial cancer: a retrospective analysis of patients treated at the Brazilian National Cancer Institute (INCA). *Med Oncol* 2018;35(3):20. DOI: 10.1007/s12032-018-1086-7
17. Muggia F.M., Blessing J.A., Sorosky J. et al. Phase II Trial of the Pegylated Liposomal Doxorubicin in Previously Treated Metastatic Endometrial Cancer: A Gynecologic Oncology Group Study. *J Clin Oncol* 2002;20(9):2360–4. DOI:10.1200/JCO.2002.08.171

18. Sutton G.P., Blessing J.A., Homesley H.D. et al. Phase II study of ifosfamide and mesna in refractory adenocarcinoma of the endometrium. A Gynecologic Oncology Group study. *Cancer* 1994;73(5):1453–5. DOI: 10.1002/1097-0142(19940301)73:5<1453:aid-cnrcr2820730521>3.0.co;2-x
19. Rose P.G., Blessing J.A., Lewandowski G.S. et al. A phase II trial of prolonged oral etoposide (VP-16) as second-line therapy for advanced and recurrent endometrial carcinoma: A Gynecologic Oncology Group study. *Gynecol Oncol* 1996;63(1):101–4. DOI: 10.1006/gyno.1996.0286
20. Miller D.S., Blessing J.A., Lentz S.S. et al. A Phase II Trial of Topotecan in Patients with Advanced, Persistent, or Recurrent Endometrial Carcinoma: A Gynecologic Oncology Group Study. *Gynecol Oncol* 2002;87(3):247–51. DOI: 10.1006/gyno.2002.6804
21. Miller D.S., Blessing J.A., Drake R.D. et al. A phase II evaluation of pemetrexed (Alimta, LY231514, IND #40061) in the treatment of recurrent or persistent endometrial carcinoma: a phase II study of the Gynecologic Oncology. *Gynecol Oncol* 2009;115(3):443–6. DOI: 10.1016/j.ygyno.2009.09.004
22. Dizon D.S., Blessing J.A., McMeekin D.S. et al. Phase II trial of ixabepilone as second-line treatment in advanced endometrial cancer: Gynecologic Oncology Group trial 129-P. *J Clin Oncol* 2009;27(19):3104–8. DOI: 10.1200/JCO.2008.20.6995
23. Markman M., Fowler J. Activity of weekly paclitaxel in patients with advanced endometrial cancer previously treated with both a platinum agent and paclitaxel. *Gynecol Oncol* 2004;92(1):180–2. DOI: 10.1016/j.ygyno.2003.10.019
24. Moore K.N., Tian C., McMeekin S. et al. Does the progression-free interval after primary chemotherapy predict survival after salvage chemotherapy in advanced and recurrent endometrial cancer? *Cancer* 2010;116(23):5407–14. DOI: 10.1002/cncr.25480
25. Nagao S., Nishio S., Michimae H. et al. Applicability of the concept of “platinum sensitivity” to recurrent endometrial cancer: The SGSG-012/GOTIC-004/Intergroup study. *Gynecol Oncol* 2013;131(3):567–73. DOI: 10.1016/j.ygyno.2013.09.021
26. Slomovitz B.M., Jiang Y., Yates M.S. et al. Phase II study of everolimus and letrozole in patients with recurrent endometrial carcinoma. *J Clin Oncol* 2015;33(8):930–6. DOI: 10.1200/JCO.2014.58.3401
27. Coleman R.L., Sill M.W., Lankes H.A. et al. A phase II evaluation of aflibercept in the treatment of recurrent or persistent endometrial cancer: A Gynecologic Oncology Group study. *Gynecol Oncol* 2012;127(3):538–43. DOI: 10.1016/j.ygyno.2012.08.020
28. Makker V., Filiaci V.L., Chen L.M. et al. Phase II evaluation of dalantercept, a soluble recombinant activin receptor-like kinase 1 (ALK1) receptor fusion protein, for the treatment of recurrent or persistent endometrial cancer: an NRG Oncology/Gynecologic Oncology Group Study 0229N. *Gynecol Oncol* 2015;138(1):24–9. DOI: 10.1016/j.ygyno.2015.04.006
29. Aghajanian C., Sill M.W., Darcy K.M. et al. Phase II trial of bevacizumab in recurrent or persistent endometrial cancer: A Gynecologic Oncology Group study. *J Clin Oncol* 2011;29(16):2259–65. DOI: 10.1200/JCO.2010.32.6397
30. Castonguay V., Lheureux S., Welch S. et al. A phase II trial of sunitinib in women with metastatic or recurrent endometrial carcinoma: A study of the Princess Margaret, Chicago and California Consortia. *Gynecol Oncol* 2014;134(2):274–80. DOI: 10.1016/j.ygyno.2014.05.016
31. Nimeiri H.S., Oza A.M., Morgan R.J. et al. A phase II study of sorafenib in advanced uterine carcinoma/carcinosarcoma: A trial of the Chicago, PMH, and California Phase II Consortia. *Gynecol Oncol* 2010;117(1):37–40. DOI: 10.1016/j.ygyno.2010.01.013
32. Powell M.A., Sill M.W., Goodfellow P.J. et al. A phase II trial of brivanib in recurrent or persistent endometrial cancer: An NRG Oncology/Gynecologic Oncology Group Study. *Gynecol Oncol* 2014;135(1):38–43. DOI: 10.1016/j.ygyno.2014.07.083
33. Dizon D.S., Sill M.W., Schilder J.M. et al. A phase II evaluation of nintedanib (BIBF-1120) in the treatment of recurrent or persistent endometrial cancer: An NRG Oncology/Gynecologic Oncology Group Study. *Gynecol Oncol* 2014;135(3):441–5. DOI: 10.1016/j.ygyno.2014.10.001
34. Bender D., Sill M.W., Lankes H.A. et al. A phase II evaluation of cediranib in the treatment of recurrent or persistent endometrial cancer: An NRG Oncology/Gynecologic Oncology Group study. *Gynecol Oncol* 2015;138(3):507–12. DOI: 10.1016/j.ygyno.2015.07.018
35. Moore K.N., Sill M.W., Tenney M.E. et al. A phase II trial of trebananib (AMG 386; IND#111071), a selective angiopoietin 1/2 neutralizing peptibody, in patients with persistent/recurrent carcinoma of the endometrium: An NRG/Gynecologic Oncology Group trial. *Gynecol Oncol* 2015;138(3):513–8. DOI: 10.1016/j.ygyno.2015.07.006
36. Leslie K.K., Sill M.W., Fischer E. et al. A phase II evaluation of gefitinib in the treatment of persistent or recurrent endometrial cancer: A Gynecologic Oncology Group study. *Gynecol Oncol* 2013;129(3):486–94. DOI: 10.1016/j.ygyno.2013.02.019
37. Oza A.M., Eisenhauer E.A., Elit L. et al. Phase II study of erlotinib in recurrent or metastatic endometrial cancer: NCIC IND-148. *J Clin Oncol* 2008;26(26):4319–25. DOI: 10.1200/JCO.2007.15.8808
38. Slomovitz B.M., Chelariu-Raicu A., Schmeler K.M. et al. Phase 2 study of cetuximab (Erbix) in patients with progressive or recurrent endometrial cancer. *Int J Gynecol Cancer* 2020;30(11):1733–7. DOI: 10.1136/ijgc-2020-001859
39. Fleming G.F., Sill M.W., Darcy K.M. et al. Phase II trial of trastuzumab in women with advanced or recurrent, HER2-positive endometrial carcinoma: A Gynecologic Oncology Group study. *Gynecol Oncol* 2010;116(1):15–20. DOI: 10.1016/j.ygyno.2009.09.025
40. Leslie K.K., Sill M.W., Lankes H.A. et al. Lapatinib and potential prognostic value of EGFR mutations in a Gynecologic Oncology Group phase II trial of persistent or recurrent endometrial cancer. *Gynecol Oncol* 2012;127(2):345–50. DOI: 10.1016/j.ygyno.2012.07.127
41. Slomovitz B.M., Lu K.H., Johnston T. et al. A phase 2 study of the oral mammalian target of rapamycin inhibitor, everolimus, in patients with recurrent endometrial carcinoma. *Cancer* 2010;116(23):5415–9. DOI: 10.1002/cncr.25515
42. Ray-Coquard I., Favier L., Weber B. et al. Everolimus as second- or third-line treatment of advanced endometrial cancer: ENDORAD, a phase II trial of GINECO. *Br J Cancer* 2013;108(9):1771–7. DOI: 10.1038/bjc.2013.183
43. Oza A.M., Elit L., Tsao M.S. et al. Phase II study of temsirolimus in women with recurrent or metastatic endometrial cancer: A trial of the NCIC Clinical Trials Group. *J Clin Oncol* 2011;29(24):3278–85. DOI: 10.1200/JCO.2010.34.1578
44. Fleming G.F., Filiaci V.L., Marzullo B. et al. Temsirolimus with or without megestrol acetate and tamoxifen for endometrial cancer: A Gynecologic Oncology Group study. *Gynecol Oncol* 2014;132(3):585–92. DOI: 10.1016/j.ygyno.2014.01.015
45. Colombo N., McMeekin D.S., Schwartz P.E. et al. Ridaforolimus as a single agent in advanced endometrial cancer: Results of a single-arm, phase 2 trial. *Br J Cancer* 2013;108(5):1021–6. DOI: 10.1038/bjc.2013.59
46. Oza A.M., Pignata S., Poveda A. et al. Randomized phase II trial of ridaforolimus in advanced endometrial carcinoma. *J Clin Oncol* 2015;33(31):3576–82. DOI: 10.1200/JCO.2014.58.8871
47. Alvarez E.A., Brady W.E., Walker J.L. et al. Phase II trial of combination bevacizumab and temsirolimus in the treatment of recurrent or persistent endometrial carcinoma: A Gynecologic Oncology Group study. *Gynecol Oncol* 2013;129(1):22–7. DOI: 10.1016/j.ygyno.2012.12.022
48. Lorenzi M., Amonkar M., Zhang J. et al. Epidemiology of Microsatellite Instability High (MSI-H) and Deficient Mismatch Repair (dMMR) in Solid Tumors: A Structured Literature Review. *J Oncol* 2020;2020:1–17. DOI:10.1155/2020/1807929
49. Marabelle A., Fakih M., Lopez J. et al. Association of tumour mutational burden with outcomes in patients with advanced solid tumours treated with pembrolizumab: prospective biomarker

- analysis of the multicohort, open-label, phase 2 KEYNOTE-158 study. *Lancet Oncol* 2020;21(10):1353–65.
DOI: 10.1016/S1470-2045(20)30445-9
50. Le D.T., Uram J.N., Wang H. et al. PD-1 blockade in tumors with mismatch-repair deficiency. *N Engl J Med* 2015;372(26):2509–20.
DOI: 10.1056/NEJMoal500596
51. Marabelle A., Le D.T., Ascierto P.A. et al. Efficacy of pembrolizumab in patients with noncolorectal high microsatellite instability/mismatch repair-deficient cancer: Results from the phase II KEYNOTE-158 study. *J Clin Oncol* 2020;38(1):1–10.
DOI: 10.1200/JCO.19.02105
52. Keytruda (pembrolizumab) [package insert]. Whitehouse Station, NJ, Merck Sharp & Dohme, 2018.
53. Arora E., Masab M., Mittar P. et al. Role of immune checkpoint inhibitors in advanced or recurrent endometrial cancer. *Cureus* 2018;10:e2521.
54. Diaz L.A., Marabelle A., Delord J.P. et al. Pembrolizumab therapy for microsatellite instability high (MSI-H) colorectal cancer (CRC) and non-CRC. *J Clin Oncology* 2017;35(15):3071.
DOI: 10.1200/JCO.2017.35.15_suppl.3071
55. O'Malley D.M., Bariani G.M., Cassier P.A. et al. Pembrolizumab in patients with microsatellite instability-high advanced endometrial cancer: results from the KEYNOTE-158 study. *J Clin Oncol* 2022;40(7):752–61.
DOI: 10.1200/JCO.21.01874
56. Lee C.-H., Shah A.Y., Hsieh J.J. et al. Phase II trial of lenvatinib (LEN) plus pembrolizumab (PEMBRO) for disease progression after PD-1/PD-L1 immune checkpoint inhibitor (ICI) in metastatic clear cell renal cell carcinoma (mccRCC). *J Clin Oncol* 2020;38(15 Suppl): abstr 5008.
DOI: 10.1200/JCO.2020.38.15_suppl.5008

Вклад авторов

А.Д. Даренская: концепция и дизайн работы, сбор и обработка материала, написание текста.

Б.М. Медведева, А.С. Тюляндина: редактирование статьи.

А.А. Румянцев: утверждение окончательного варианта статьи.

Authors' contributions

A.D. Darenskaya: study concept and design, data collection and processing, writing the article.

B.M. Medvedeva, A.S. Tulyandina: writing the article.

A.A. Rummyantsev: approval of the final version of the article.

ORCID авторов/ ORCID authors:

А.Д. Даренская / A.D. Darenskaya: ORCID: 0000-0002-6505-2202

Б.М. Медведева / B.M. Medvedeva: ORCID: 0000-0003-1779-003X

А.А. Румянцев / A.A. Rummyantsev: ORCID: 0000-0003-4443-9974

А.С. Тюляндина / A.S. Tulyandina: ORCID: 0000-0002-6104-7473

Конфликт интересов. Авторы заявляют об отсутствии конфликта интересов.

Conflict of interest. The authors declare no conflict of interests.

Финансирование. Исследование проведено без спонсорской поддержки.

Funding. The study was performed without external funding.

Абдоминальный спленоз брюшной полости (клиническое наблюдение)

С.А. Звезда^{1,2}, Р.И. Тамразов^{1,2}, Н.М. Федоров^{1,2}, Л.Н. Комарова², Е.М. Франк¹, Д.Г. Димитриади²,
Р.Д. Новиков³, Д.С. Бутенко², С.И. Гудзь²

¹ГАУЗ ТО «Многопрофильный клинический медицинский центр «Медицинский город»; Россия, 625041 Тюмень,
ул. Барнаульская, 32;

²ФГБОУ ВО «Тюменский государственный медицинский университет» Минздрава России; Россия, 625023 Тюмень,
ул. Одесская, 54;

³ГБУ «Курганская областная клиническая больница»; Россия, 640002 Курган, ул. Томина, 63

Контакты: Звезда Сергей Александрович doctor.zvezda@gmail.com

Введение. Спленоз, или гетеротопическая аутотрансплантация селезеночной ткани, является доброкачественным приобретенным заболеванием, которое чаще всего возникает у пациентов после спленэктомии. Это состояние требует правильной дифференциальной диагностики, потому что часто ошибочно распознается как опухолевое образование. Основными методами диагностики спленоза являются ультразвуковые методы, компьютерная томография и магнитно-резонансная томография, однако не менее важным является тщательный сбор анамнеза, который позволит правильно сформировать диагноз. В данной работе мы приводим клинический случай пациента со спленозом брюшной полости и хотим отметить важность своевременной и правильной постановки диагноза, потому что неправильная диагностика может привести к выполнению ненужных инвазивных вмешательств, задержки постановки диагноза и снижению качества медицинской помощи.

Клинический случай. Пациент в возрасте 61 года обратился с подозрением на образование в левой подвздошной области. Из анамнеза пациент отмечает травму после падения на спину. По данным компьютерной томографии поясничного отдела позвоночника обнаружено образование между петлями тонкой кишки. Спленэктомия была выполнена 20 лет назад. Пациент был направлен на консультацию к хирургу-онкологу в Многопрофильный клинический медицинский центр «Медицинский город». Физикальный осмотр и лабораторные методы обследования без отклонений от нормы. По данным КТ органов брюшной полости с внутривенным контрастированием определяется образованием с четкими ровными контурами. При магнитно-резонансной томографии органов малого таза с внутривенным контрастированием – образование с четкими ровными контурами, неравномерно накапливающее контрастное вещество. По результатам контрольной компьютерной томографии органов брюшной полости роста образования не выявлено.

Заключение. Абдоминальный спленоз – доброкачественное заболевание, возникающее в результате имплантации селезеночной ткани в брюшной полости после травмы или спленэктомии. Спленоз обычно протекает бессимптомно и часто ошибочно диагностируется как перитонеальный канцероматоз. В случае обнаружения изолированных или множественных узлов у пациента с травмой или операцией на селезенке, в анамнезе спленоз обязательно должен быть включен в дифференциальную диагностику.

Ключевые слова: спленоз, диагностика, спленэктомия, канцероматоз

Для цитирования: Звезда С.А., Тамразов Р.И., Федоров Н.М. и др. Абдоминальный спленоз брюшной полости (клиническое наблюдение). Хирургия и онкология 2023;13(3):57–64. DOI: <https://doi.org/10.17650/2949-5857-2023-13-3-57-64>

Abdominal peritoneal splenosis (clinical case)

S.A. Zvezda^{1,2}, R.I. Tamrazov^{1,2}, N.M. Fedorov^{1,2}, L.N. Komarova², E.M. Frank¹, D.G. Dimitriadi², R.D. Novikov³,
D.S. Butenko², S.I. Gudzy²

¹Multidisciplinary clinical medical center “Medical City”; 32 St. Barnaulskaya, Tyumen 625041, Russia;

²Tyumen State Medical University, Ministry of Healthcare of the Russian Federation; 54 St. Odesskaya, Tyumen 625023, Russia;

³Kurgan Regional Clinical Hospital; 63 St. Tomina, Kurgan 640002, Russia

Контакты: Sergey Aleksandrovich Zvezda doctor.zvezda@gmail.com

Background. Splenosis, or heterotopic autotransplantation of spleen tissue, is a benign disease, occurring in patient after splenectomy. This formation demands correct differential diagnosis because it is often diagnosed as a tumor. Main methods of splenosis diagnosis are ultrasound inspection, CT, MRI, but detailed anamnesis is also important to set the correct diagnosis. The clinical case in this report is aimed to show importance of timely and correct diagnosis which will allow to avoid unnecessary invasive diagnostic procedures, late diagnosis and decreasing of medical assistance quality.

Clinical case. Patient 61 y. o. is suspected on a tumor in left iliac region. He noted the trauma after falling on a back. The inspection was performed: CT of iliac region showed formation in the small intestines. Splenectomy was carried out 20 years ago. The patient is set to the clinical medical center "Medicinsky gorod" to a surgeon-oncologist. Physical examination and laboratory analysis showed no pathological changes. CT of abdominal organs showed formation with regular edges. MRI of pelvic organs with contrast agent showed formation accumulating contrast irregularly. Control CT of abdominal organs showed no increasing of formation size.

Conclusion. Abdominal splenosis is a benign disease, occurring after spleen tissue implantation in the abdominal cavity after spleen trauma or splenectomy. Splenosis course is usually asymptomatic and it is often diagnoses as a peritoneal canceromatosis mistakenly. Splenosis has to be included in the differential diagnosis in patients with trauma or splenectomy in anamnesis.

Keywords: splenosis, diagnosis, splenectomy, canceromatosis

For citation: Zvezda S.A., Tamrazov R.I., Fedorov N.M. et al. Abdominal peritoneal splenosis (clinical case). *Khirurgiya i Onkologiya = Surgery and oncology* 2023;13(3):57–64 (In Russ.). DOI: <https://doi.org/10.17650/2949-5857-2023-13-3-57-64>

Введение

Спленоз – доброкачественное приобретенное заболевание, характеризующееся гетеротопической аутотрансплантацией селезеночной ткани [1]. Впервые спленоз был описан в 1937 г. А. Shaw и А. Shafi, а в 1939 г. термин был введен J. Bunchbinder и С. Lipkoff при описании внутрибрюшного селезеночного депозита у молодой женщины после спленэктомии по поводу разрыва селезенки [2]. Средний интервал между травмой и спленозом брюшной полости или таза составляет 10 лет (диапазон от 5 мес до 32 лет) [3].

Истинную частоту встречаемости этого состояния определить трудно, поскольку спленоз часто является случайной находкой при хирургическом вмешательстве, вскрытии или лучевой диагностике [4]. Тем не менее у 70 % пациентов со спленозом в анамнезе имеется травма селезенки, сопровождаемая почти во всех случаях последующей спленэктомией [5, 6]. В то же время частота встречаемости спленоза у пациентов с травмой селезенки в анамнезе, согласно данным некоторых исследований, может достигать от 67 до 80 % после лапароскопической спленэктомии [7, 8].

На данный момент не существует единой классификации спленоза, однако ряд авторов выделяют две формы – врожденную и приобретенную [9]. Врожденный спленоз более близок к понятию «добавочная селезенка», тогда как приобретенный подразумевает разрастание селезеночной ткани после травматического разрыва селезенки и выполненной спленэктомии [10]. Как правило, при выявлении спленоза лечение не требуется, если данное состояние протекает бессимптомно. Однако в литературе описываются случаи удаления образования, которое вызывало болезненность в брюшной области у пациентов [11].

Спленоз обязательно должен быть включен в дифференциальную диагностику у пациентов с подозре-

нием на новообразования и имеющих в анамнезе травму селезенки со спленэктомией. На сегодняшний день наиболее специфичным методом диагностики является сцинтиграфия печени с термически поврежденными аутоэритроцитами, меченными ^{99m}Tc, которые избирательно накапливаются в ткани селезенки [12]. Однако такой метод имеет свои ограничения. Во-первых, он не всегда доступен из-за сложности проведения и необходимости специального оборудования; во-вторых, с помощью этого метода можно диагностировать очаги спленоза размером не менее 2 см [13].

Методы лучевой диагностики по-прежнему остаются ведущими в выявлении очагов спленоза, поскольку не требуют специального оборудования. Оптимальным методом является ультразвуковая диагностика – доступный и неинвазивный метод, позволяющий не только выявить очаги спленоза, но и оценить их гемодинамику [9, 14]. При проведении ультразвукового исследования очаги спленоза определяются как гипоехогенные образования, экзогенность и экзоструктура которых сходна с селезеночной тканью [15]. Очаги спленоза кровоснабжаются хаотично, в отличие от селезенки. Это важный диагностический признак, позволяющий отличить спленоз от врожденной добавочной селезенки, которая обычно кровоснабжается дополнительной артериальной ветвью, исходящей от селезеночной артерии [16]. При мультиспиральной томографии органов брюшной полости (ОБП) с внутривенным контрастным усилением спленоз определяется как образование с ровными и четкими контурами, плотность которого меняется в зависимости от фазы контрастирования, но в среднем составляет ~50 HU [17]. При МРТ брюшной полости очаги спленоза так же, как и при КТ, имеют разную интенсивность в зависимости от режима сканирования: при режиме T1-ВИ они гипоинтенсивны, а при

T2-ВИ обычно гиперинтенсивны [15, 18]. Чаще всего импланты селезеночной ткани обладают такими же характеристиками интенсивности сигнала и контрастного усиления при МРТ. Гетерогенное контрастирование ткани селезенки происходит в артериальную фазу, в то время как в отсроченную фазу эта эктопическая ткань становится гомогенной [15].

Хотим отметить важность своевременной, правильной и полной постановки диагноза, поскольку очаги спленоза зачастую имитируют злокачественные новообразования [19, 20], и неправильная интерпретация клинической ситуации и анамнеза пациента может привести к выполнению ненужных инвазивных вмешательств, задержке постановки диагноза и снижению качества медицинской помощи.

Клинический случай (из собственной практики)

Пациент Л., 61 года, обратился в Многопрофильный клинический медицинский центр «Медицинский город» (ранее «Тюменский областной онкологический диспансер») с подозрением на солидное образование в левой подвздошной области.

Из анамнеза заболевания: считает себя больным с момента, когда получил травму (упал на спину) во время строительных работ. Бригадой скорой помощи был доставлен в приемное отделение ОКБ № 2 г. Тюмени, где была выполнена КТ поясничного отдела позвоночника. Данных, говорящих об острой хирургической патологии, на момент осмотра выявлено не было, но обнаружено образование между петлей тонкой кишки. В дальнейшем был в плановом порядке направлен к хирургу-онкологу.

Из анамнеза жизни: 20 лет назад выполнена спленэктомия по поводу травмы селезенки. Наследственность по онкологическим заболеваниям неотягощена.

При физикальном осмотре: общее состояние удовлетворительное. Сознание ясное. Положение активное. Кожные покровы чистые, физиологического цвета. Питание нормальное. Гемодинамических и респираторных нарушений не найдено. В легких — дыхание везикулярное, частота дыхательных движений 17/мин. Тоны сердца ясные, ритмичные, пульс 76/мин мин, артериальное давление 125/80 мм рт. ст. Брюшная стенка участвует в акте дыхания. При поверхностной пальпации живот мягкий, безболезненный. Печень не увеличена. Стул регулярный 1 раз в день. Мочиспускание свободное, безболезненное. Периферические лимфатические узлы не пальпируются. Послеоперационные рубцы на передней брюшной стенке без особенностей.

Лабораторные анализы без отклонений от нормальных значений.

Инструментальные данные

Колоноскопия: до купола слепой кишки, без органической патологии.

Эзофагогастродуоденоскопия: поверхностный гастрит, дуоденит.

Компьютерная томография органов грудной клетки: без очаговых образований. Синостоз VI–VII ребер слева.

КТ ОБП с внутривенным контрастированием — состояние после спленэктомии, в ложе долька селезенки 35 × 22 мм прилежит к хвосту поджелудочной железы. В брыжейке тонкой кишки определяется образование с четкими ровными контурами 50 × 35 мм, плотность в нативной фазе +46НУ, округлое образование с ровными и четкими контурами, гиперденсное в артериальную фазу и гиподенсно в паренхиматозную фазу, изоденсно в отсроченную фазу (рис. 1, 2).

Магнитно-резонансная томография ОМТ с внутривенным контрастированием — в зоне сканирования, в брыжейке петель тонкой кишки определяется образование с четкими ровными контурами 48 × 34 мм тканной структуры с истинным ограничением диффузии, гипоинтенсивны на T1-ВИ и гиперинтенсивны на T2-ВИ (рис. 3).

Однофотонная эмиссионная КТ, совмещенная с КТ печени (Пирфотекс) — в зоне сканирования в брыжейке между петель тонкой кишки у передней брюшной стенки (рис. 4, 5).

По результатам контрольной КТ ОБП с внутривенным контрастированием, проведенной через 3 мес, роста образования не отмечается. Эктопированная ткань селезенки без динамики в сравнении с первичным КТ-исследованием (рис. 6).

В настоящее время пациент находится на динамическом наблюдении у общего хирурга в общелечебной сети в течение года без ухудшения состояния.

Обсуждение

Исходя из анализа отечественных и зарубежных междисциплинарных исследований посттравматического абдоминального спленоза предпочтительной тактикой при бессимптомном течении является динамическое наблюдение пациента [6]. Единая диагностическая тактика при спленозе не определена. Подробный клинический анамнез, объективное обследование и адекватная визуализация необходимы для постановки правильного диагноза, что позволяет предотвратить проведение ненужных инвазивных вмешательств, таких как биопсия очага или лапаротомия [21].

Определенную сложность в диагностике может составить вариабельность локализации, множественность очагов и рассыпной тип сосудистого рисунка, что вызывает необходимость дифференцировать спленоз с более серьезной патологией, а именно злокачественными новообразованиями: с гастроинтестинальной стромальной опухолью, лимфопролиферативными заболеваниями, мезотелиомой, диссеминированным метастатическим поражением брюшины, туберкулезным лимфаденитом и гепатоцеллюлярным раком [22, 23].

Одним из путей совершенствования диагностики спленоза является анализ диагностических результатов

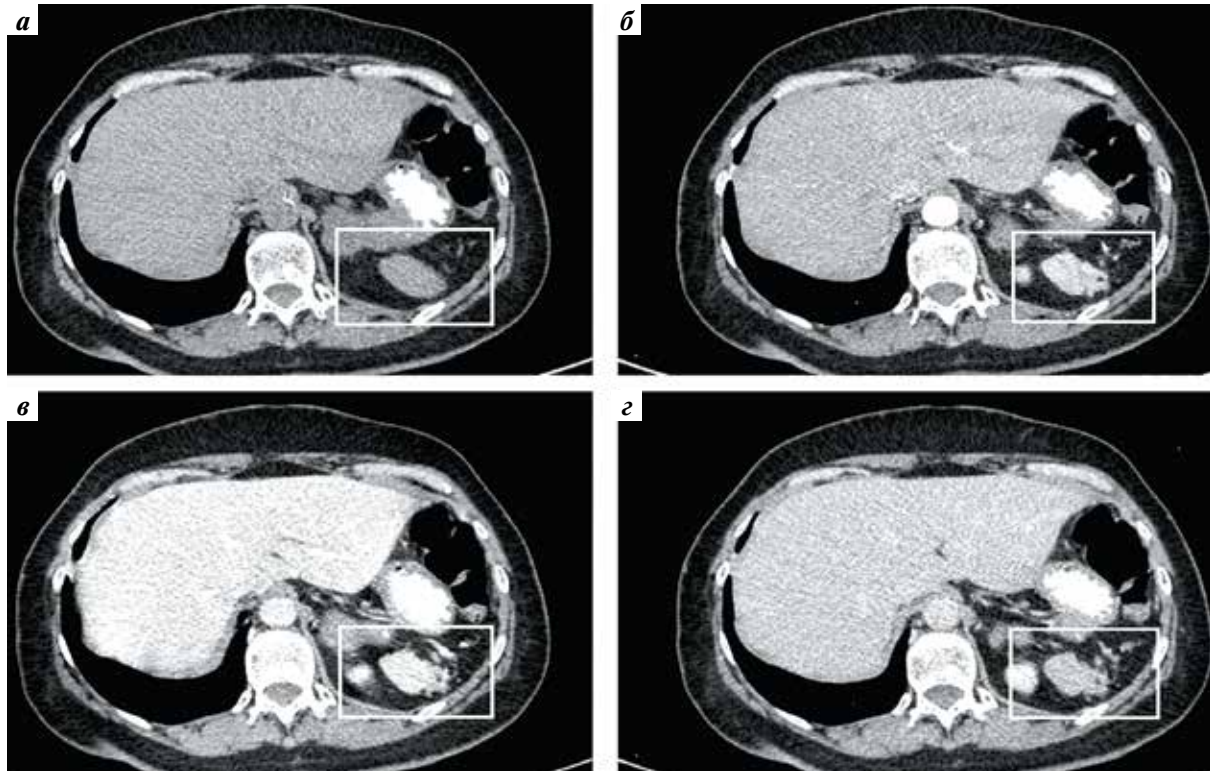


Рис. 1. Компьютерная томография с динамическим контрастным усилением Омнипак 350 мг йода/мл 100 мл. Остаточная ткань ложа удаленной селезенки (указана рамкой): а – нативная фаза; б – артериальная фаза; в – венозная (паренхиматозная) фаза; г – отсроченная фаза

Fig. 1. Computed tomography with dynamic contrast amplification by Omnipac 350 mg Iodine/ml 100 ml. Residual spleen tissue in removed spleen area: а – native phase; б – arterial phase; в – venous (parenchymal) phase; г – delayed phase

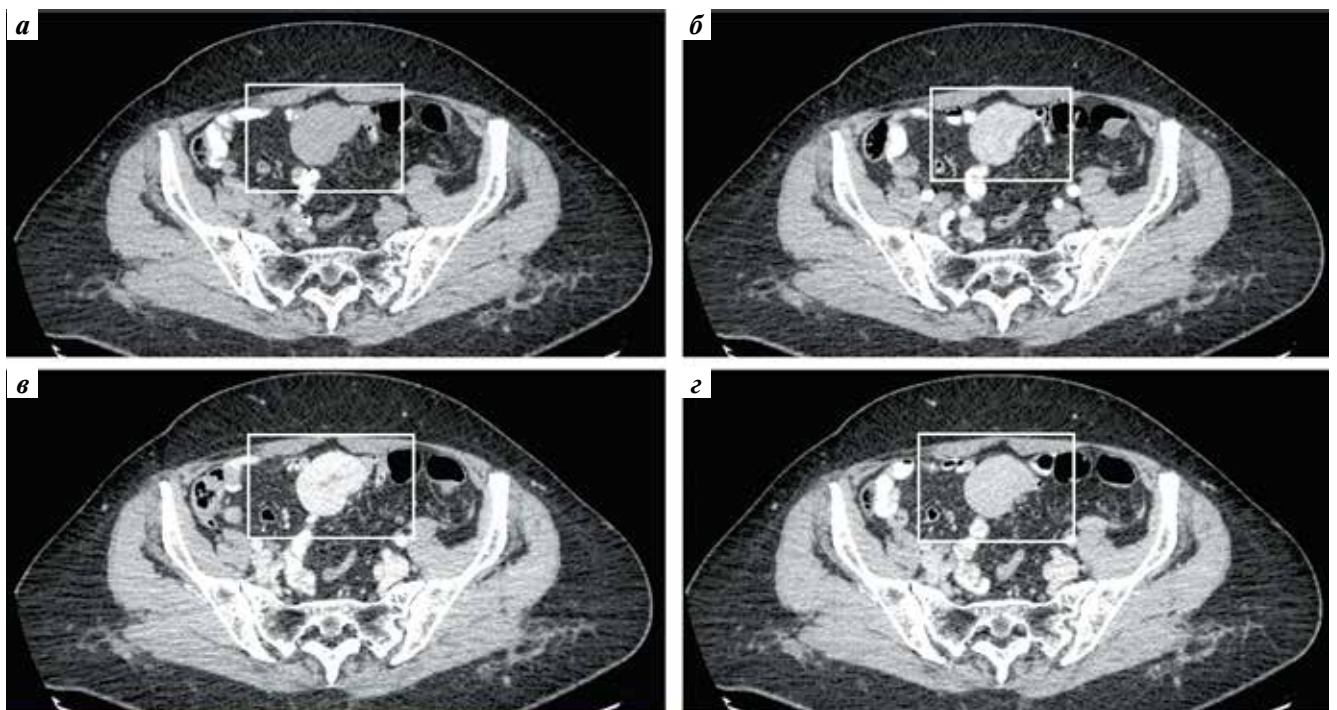


Рис. 2. Компьютерная томография с динамическим контрастным усилением Омнипак 350 мг йода/мл 100 мл. Эктопическая ткань селезенки преддверия полости малого таза (указана рамкой): а – нативная фаза; б – артериальная фаза; в – венозная (паренхиматозная) фаза; г – отсроченная фаза

Fig. 2. Computed tomography with dynamic contrast amplification by Omnipac 350 mg Iodine/ml 100 ml. Ectopy spleen tissue in the pelvis vestibule (in frame): а – native phase; б – arterial phase; в – venous (parenchymal) phase; г – delayed phase

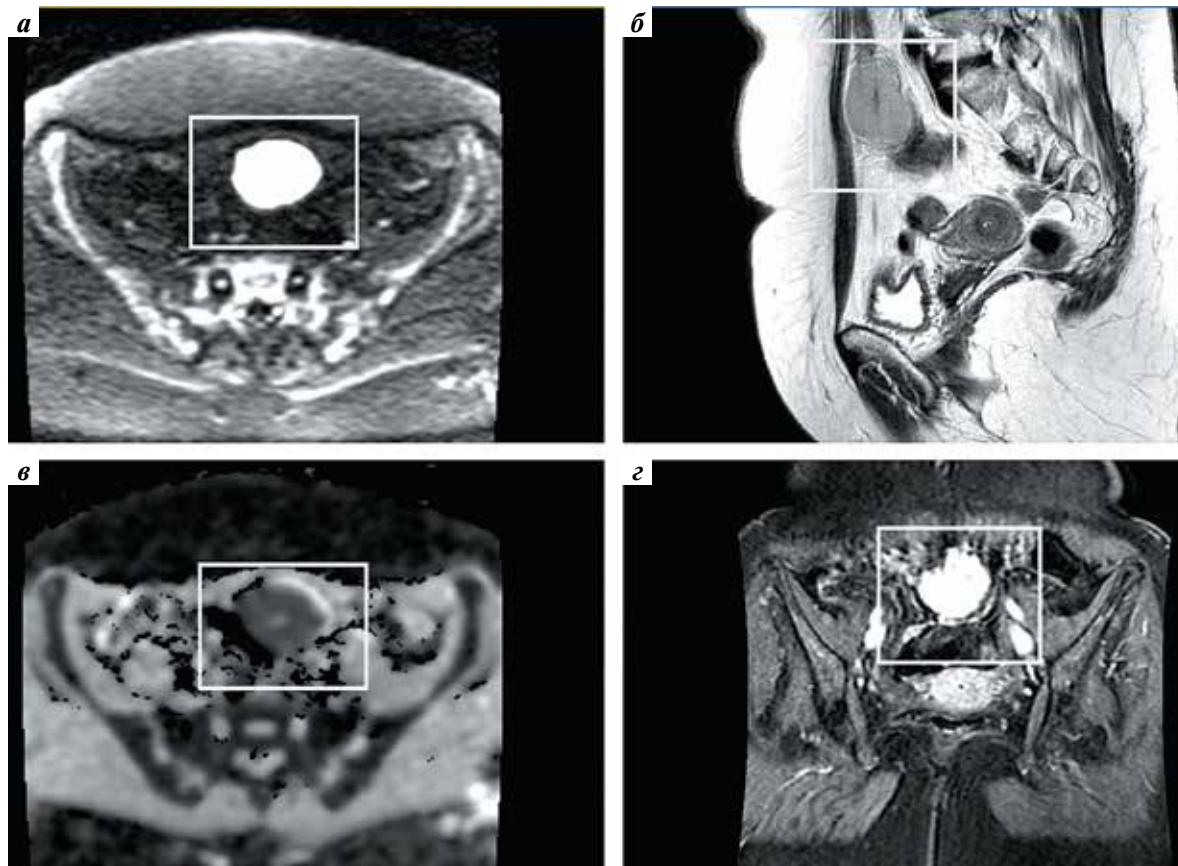


Рис. 3. Магнитно-резонансная томография с динамическим контрастным усилением препаратом Гадовист 1 ммоль/мл, 7,5 мл на аппарате 1,5 Т. Объемное образование, демонстрирующее сигнал, идентичный структуре селезенки, соответствует эктопической ее ткани преддверия полости малого таза (указана рамкой): а – аксиальная плоскость DWI; б – сагиттальная плоскость T2 взвешенная; в – аксиальная плоскость ADC; г – постконтрастная серия T1 взвешенная, фронтальная плоскость

Fig. 3. Magnetic resonance imaging with dynamic contrast amplification by medicine Gadovist 1 mmol/ml, 7,5 ml on the apparatus 1,5 T. Space occupying lesion with signal similar to spleen structure. This formation matches the ectopy spleen tissue in the pelvis vestibule (in frame): а – DWI axial plane; б – T2 weighted sagittal plane; в – ADC axial plane; г – T1 post-contrast series weighted frontal plane

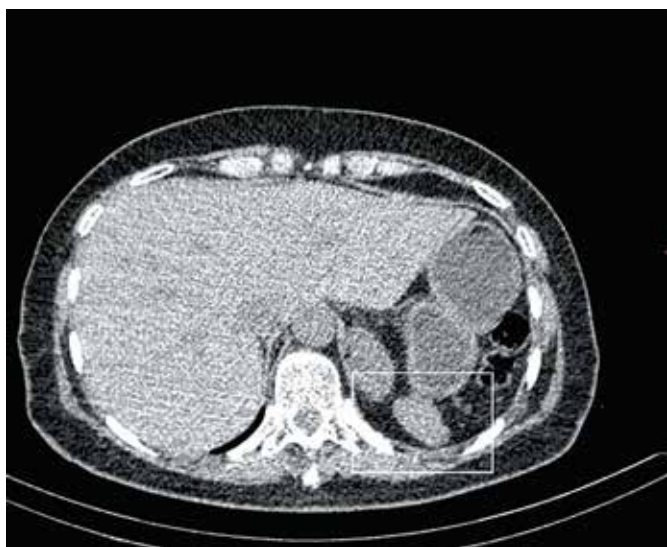

Рис. 4. Однофотонная эмиссионная компьютерная томография, совмещенная с компьютерной томографией печени (Пирфотекс). Очаг накопления радиофармпрепарата, соответствующий остаточной ткани селезенки (указан рамкой)

Fig. 4. Single-photon emissive computed tomography with liver computed tomography (Pirfotex). Focus of radiopharmaceutical accumulation matches the residual spleen tissue (in frame)

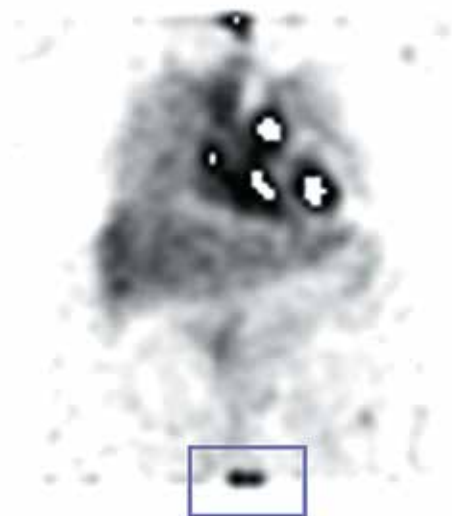


Рис. 6. Компьютерная томография с динамическим контрастным усилением Омнипак 350 мг йода/мл 100 мл (контрольное исследование, без динамики). Эктопическая ткань селезенки преддверия полости малого таза (указана рамкой): а – нативная фаза; б – артериальная фаза; в – венозная (паренхиматозная) фаза; г – отсроченная фаза

Fig. 6. Computed tomography with dynamic contrast amplification by Omnipac 350 mg Iodine/ml 100 ml (control inspection without dynamics). Ectopic spleen tissue in the pelvis vestibule (in frame): а – native phase; б – arterial phase; в – venous (parenchymal) phase; г – delayed phase

в рамках многоцентровых реестров редких заболеваний. Такой метод анализа позволяет собрать больше клинических данных и обосновать предпочтительные методы диагностики с большей степенью доказательности по сравнению с отдельными клиническими наблюдениями или сериями клинических наблюдений [24, 25].

Основные положения для правильной постановки диагноза:

1. Правильная интерпретация клинической ситуации: в данном случае неправильная интерпретация клинической ситуации и анамнеза пациента могла привести к выполнению ненужных инвазивных вмешательств, задержке постановке диагноза и снижению качества медицинской помощи.
2. Возможность симуляции злокачественных новообразований: очаги спленоза зачастую могут симулировать злокачественные новообразования. В данном случае, внимательное изучение анамнеза и проведение дополнительных инструментальных исследований (колоноскопия, эзофагогастродуоденоскопия, КТ органов грудной клетки и ОБП, МРТ ОМТ, однофотонная эмиссионная КТ) позволили исключить органическую патологию и подтвердить наличие спленоза.

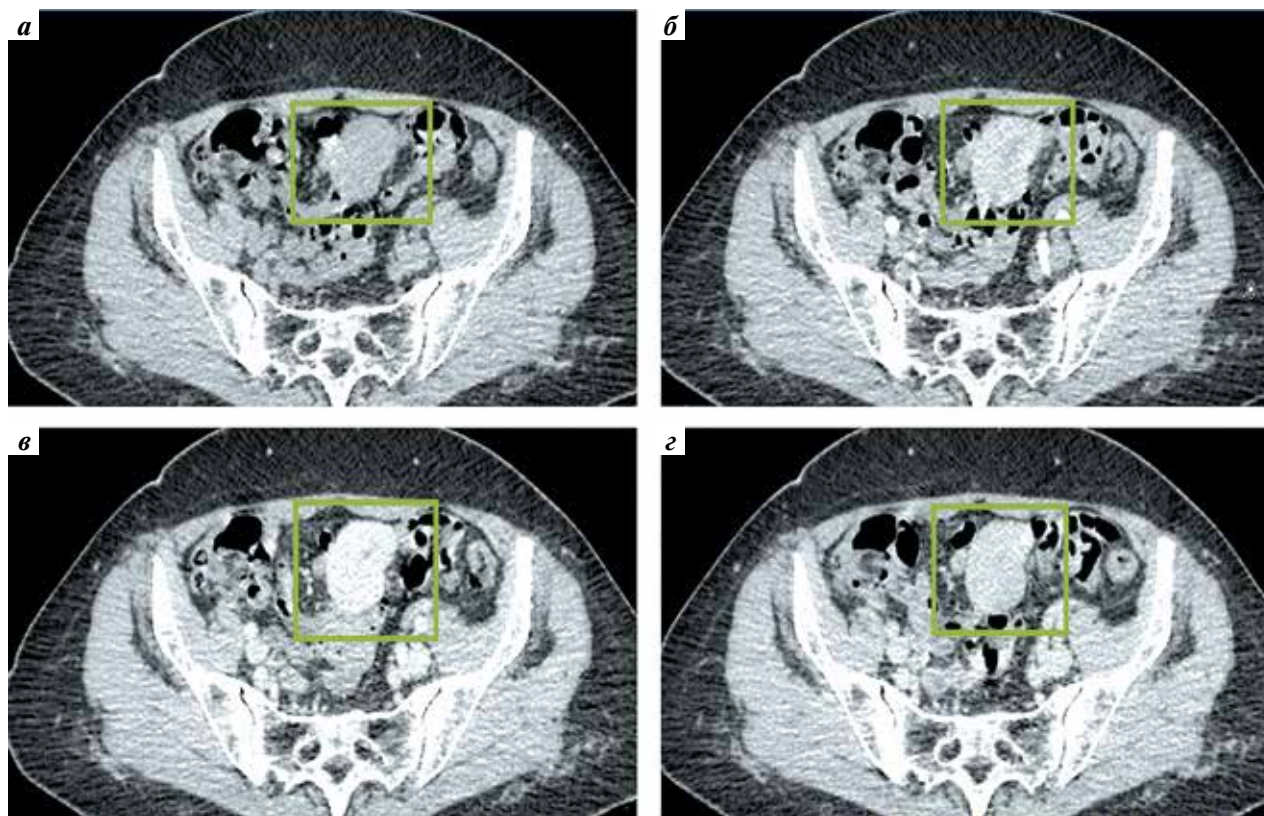


Рис. 5. Однофотонная эмиссионная компьютерная томография, совмещенная с компьютерной томографией печени (Пирфотекс). Очаг накопления радиофармпрепарата, соответствующий эктопической ткани селезенки в области преддверия полости малого таза (указан рамкой)

Fig. 5. Single-photon emissive computed tomography with liver computed tomography (Pirfoteks). Focus of radiopharmaceutical accumulation matches ectopy spleen tissue in the pelvis vestibule (in frame)

3. Диагностические методы: в данном случае КТ с внутривенным контрастированием — эффективный метод для визуализации, так как позволила определить размеры, форму и плотность образования, выявить его характеристики в различные фазы контрастирования. Контрольная КТ ОБП через 3 мес позволила подтвердить отсутствие роста образования.

4. Роль специалистов различных профилей: пациент был направлен на консультацию к хирургу-онкологу после обнаружения образования при КТ. Однако с учетом анамнеза и других инструментальных исследований было возможно исключить злокачественное новообразование и принять решение о наблюдении за состоянием пациента.

Авторами разработан **диагностический алгоритм для определения наличия абдоминального спленоза.**

1. Изучить жалобы, анамнез пациента, обращая особое внимание на предшествующие травмы или операции на селезенке.

2. Провести физикальное обследование пациента, включая пальпацию живота, чтобы выявить возможные узловые образования или другие патологические изменения.

3. Выполнить КТ ОБП/ОМТ с применением динамического контрастного усиления.

Признаки: округлое образование с ровными и четкими контурами. Плотность и особенности контрастного усиления образования подобны ткани селезенки: ~50 НУ, гиперденсное в артериальную фазу, изоденсно паренхиме печени в портальную фазу (при околопеченочном варианте спленоза) и гиподенсно в паренхиматозную фазу.

4. Провести МРТ ОБП и ОМТ с контрастным усилением.

Признаки: очаги спленоза гипоинтенсивны на T1-ВИ и гиперинтенсивны на T2-ВИ, либо (реже) гипоинтенсивны на T2-ВИ за счет избыточно отложения железа.

5. Однофотонная эмиссионная КТ может быть полезным методом в дополнение к КТ или МРТ для более точного определения и локализации аномальных очагов спленоза.

6. Тонкоигольная аспирационная биопсия очага спленоза под ультразвуковым контролем, диагностическая лапароскопия, лапаротомия при невозможности дифференциальной диагностики лучевыми методами исследований.

Заключение

Абдоминальный спленоз — приобретенное и доброкачественное заболевание, которое возникает в результате аутоимплантации одного или нескольких отложений селезеночной ткани в брюшной полости после травмы селезенки или спленэктомии. Спленоз обычно протекает бессимптомно и часто ошибочно диагностируется как перитонеальный канцероматоз. В связи с этим в случае обнаружения изолированных или множественных узлов у пациента с травмой или операцией на селезенке, в анамнезе спленоз обязательно должен быть включен в дифференциальную диагностику диагноза. Бессимптомное течение спленоза предполагает консервативное ведение, а хирургическое лечение показано только при наличии у пациента симптомов.

ЛИТЕРАТУРА / REFERENCES

- Buttar S.N., Ravn J. Intrathoracic splenosis without clinical evidence of diaphragmatic rupture. *Ann Thorac Surg* 2019;108(4):221–2. DOI: 10.1016/j.athoracsur.2019.01.083
- Buchbinder J.H., Lipkoff C.J. Splenosis: multiperitoneal splenic implant following abdominal injury: a report of a case and review of the literature. *Surgery* 1939;6:927–34.
- Fleming C.R., Dickson E.R., Harrison E.G. Splenosis: autotransplantation of splenic tissue. *Am J Med* 1976;61:414–9.
- Vércher-Conejero J.L., Bello-Arques P., Pelegri-Martinez L. et al. Abdominal splenosis: an often underdiagnosed entity. *Revista Española de Medicina Nuclear (English Edition)* 2011;30(2):97–100. DOI: 10.1016/S1578-200X(11)70013-4
- Богомолов О., Школьник М., Станжевский А. и др. Особенности диагностики и лечения больного раком правой почки в сочетании с диссеминированным абдоминальным и забрюшинным спленозом. *Вопросы онкологии* 2018;64(4):533–8. DOI: 10.37469/0507-3758-2018-64-4-533-538
Bogomolov O., Shkolnik M., Stanjevsky A. et al. Diagnosis and treatment of patient with right kidney cancer with disseminated retroperitoneal splenosis. *Voprosy onkologii = Oncology issues* 2018;64(4):533–8 (In Russ.). DOI: 10.37469/0507-3758-2018-64-4-533-538
- Tandon Y.K., Coppa C.P., Purysko A.S. Splenosis: a great mimicker of neoplastic disease. *Abdominal Radiology* 2018;43(11):3054–59. DOI: 10.1007/s00261-018-1601-5
- Degheili J.A., Abou Heidar N.F. Pelvic splenosis — a rare cause of pelvic mass. *Clin Case Rep* 2019;7(11):2247–49. DOI: 10.1002/ccr3.2419
- Vernuccio F., Dimarco M., Porrello G. et al. Abdominal splenosis and its differential diagnoses: What the radiologist needs to know. *Curr Probl Diagn Radiol* 2021;50(2):229–35. DOI: 10.1067/j.cpradiol.2020.04.012
- Фаязов Р.Р., Акбулатова Н.А., Тимербулатов Ш.В. и др. Спленоз в хирургической практике. *Медицинская наука и образование Урала* 2008;9(3):128–30.
- Fayazov R.R., Akbulatova N.A., Timerbulatov Sh. V. et al. Splenosis in surgical practice. *Meditinskaya nauka i obrazovanie Urala = Medical science and education of Ural region* 2008;9(3):128–30 (In Russ.).
- Зубов А.Д., Литвин А.А., Губергриц Н.Б. и др. Прогрессирующий множественный спленоз: обзор литературы и собственное наблюдение. *Вестник Балтийского федерального университета им. И. Канта. Серия: Естественные и медицинские науки* 2020;4:104–17.

- Zubov A.D., Litvin A.A., Gubergrits N.B. et al. Progressive multiple splenosis: view of literature and proper inspection. *Vestnik Baltijskogo federalnogo universiteta imeni I. Kanta. Seriya: Estestvennye i meditsinskie nauki = Journal of Baltic Federal University named after I. Kant. Section: natural and medical science* 2020;4:104–17 (In Russ.).
12. Тимербулатов Ш.В., Ахмеров Р.Р., Тимербулатов М.В. и др. Спленоз брюшины, симулирующий канцероматоз. *Вестник хирургии имени И.И. Грекова* 2020;179(3):91–4. DOI: 10.24884/0042-4625-2020-179-3-91-94
Timerbulatov Sh.V., Ahmerov R.R., Timerbulatov M.V. et al. Peritoneal splenosis, simulating canceromatosis. *Vestnik khirurgii imeni I.I. Grekova = Surgery journal named after I.I. Grekov* 2020;179(3):91–4. (In Russ.). DOI: 10.24884/0042-4625-2020-179-3-91-94
13. Erxleben C., Scherer R., Elgeti T. Diagnosis: splenosis. *Deutsches Ärzteblatt International* 2018;115(47):792. DOI: 10.3238/arztebl.2018.0792
14. Martín-Marcuatu J.J., Fernandez-Rodríguez P., Tirado-Hospital J.L. et al. Labeled heat-denatured red blood cell scintigraphy in hepatic splenosis in a cirrhotic patient. *Cirugia espanola* 2020;98(3):158. DOI: 10.1016/j.ciresp.2019.04.014
15. Nadesalingam V., Davis L.M., Vivian G. et al. Metastatic malignancy mimics: a rare case of traumatic splenosis mimicking intra-abdominal malignancy. *BMJ Case Rep* 2020;13(2): e232043. DOI: 10.1136/bcr-2019-232043
16. Зиновьев А.В., Крючкова О.В., Маркина Н.Ю. Образование в области левого подреберья-спленоз. *Доказательная гастроэнтерология* 2013;2(4):58–62. Zinovyev A.V., Kryuchkova O.V., Markina N.Y. Splenosis – formation in the left hypochondrium. *Dokazatel'naya gastroenterologia = Evidence-based gastroenterology* 2013;2(4):58–62 (In Russ.).
17. Иванов М.И. Экстраорганный кровоснабжение добавочных долек селезенки. *Университетская медицина Урала* 2020;6(1):34–5. Ivanov M.I. Extraorganic bleeding of additional spleen lobules. *Universitetskaya meditsina Urala = University medicine of Ural region.* 2020;6(1):34–5 (In Russ.).
18. Lake S.T., Johnson P.T., Kawamoto S. et al. CT of splenosis: patterns and pitfalls. *Am J Roentgenol* 2012;199(6):686–93. DOI: 10.2214/AJR.11.7896
19. El-Kheir A., Abdelnour M., Boutros J.G. Simultaneous small bowel and colon obstruction due to splenosis. A case report and review of literature. *Int J Surg Case Rep* 2019;58:63–6. DOI: 10.1016/j.ijscr.2019.03.040
20. Строкин К.Н., Чемезов С.В. Эктопическая ткань селезенки после перенесенной спленэктомии (случай из практики). *Оренбургский медицинский вестник* 2017;2(18):50–1.
21. Strokin K.N., Chemezov S.V. Ectopy spleen tissue after splenectomy (clinical case). *Orenburgsky meditsinsky Vestnik = Orenburg Medical Journal* 2017;2(18):50–1 (In Russ.).
22. Short N.J., Hayes T.G., Bhargava P. Intra-abdominal splenosis mimicking metastatic cancer. *Am J Med Sci* 2011;341(3):246–9. DOI: 10.1097/maj.0b013e318202893f
23. Braga J., Pereira F., Fernandes C. et al. Abdominal splenosis mimicking a colon tumour. *Eur J Case Rep Intern Med* 2021;8(1): 002219. DOI: 10.12890/2021_002219
24. Kefeli U., Mehtar O., Cakir O. et al. Follicular lymphoma in a patient with splenosis: a case report. *J Int Med Res* 2020;48(3):300060519890200. DOI: 10.1177/0300060519890200
25. Pichon L., Lebecque O., Mulquin N. Splenosis mimicking peritoneal carcinomatosis. *JBR-BTR* 2020;104(1):14. DOI: 10.5334/jbsr.2089
26. Гордеев С.С., Магаррамова З.Н., Мышляков В.С. и др. Редкие злокачественные новообразования в практике онкопроктолога: ретроспективный анализ опыта клиники за 20 лет. *Поволжский онкологический вестник* 2022;13(4):31–7. DOI: 10.32000/2078-1466-2022-4-31-37
Gordeev S.S., Magarramova Z.N., Myshlyakov V.S. et al. Rare malignant tumors in clinical oncoproctology: a single-center 20 years retrospective analysis. *Povolzhskij onkologicheskij vestnik = Povolzhsky Oncology Bulletin* 2022;13(4):31–7 (In Russ.). DOI: 10.32000/2078-1466-2022-4-31-37
27. Гордеев С.С., Рыбаков Е.Г., Карачун А.М. и др. Выбор оптимального объема хирургического лечения при аноректальной меланоме: ретроспективный анализ реестра Российского общества специалистов по колоректальному раку. *Хирургия и онкология* 2022;12(4):11–8. DOI: 10.17650/2686-9594-2022-12-4-11-18
Gordeev S.S., Rybakov E.G., Karachun A.M. et al. The optimal surgical volume for anorectal melanoma: a retrospective analysis of the Russian colorectal cancer society registry. *Tazovaya hirurgiya i onkologiya = Surgery and Oncology* 2022;12(4):11–8 (In Russ.). DOI: 10.17650/2686-9594-2022-12-4-11-18

Вклад авторов

С.А. Звезда: сбор и обработка материала, написание статьи.
Р.И. Тамразов: концепция и дизайн работы, редактирование, утверждение окончательного варианта статьи.
Н.М. Федоров, Л.Н. Комарова, Е.М. Франк: редактирование, утверждение окончательного варианта статьи.
Д.Г. Димитриади, Р.Д. Новиков: концепция и дизайн работы, редактирование.
Д.С. Бутенко С.И. Гудзь: редактирование.

Authors' contributions

S.A. Zvezda: data collection and processing, writing the article.
R.I. Tamrazov: study concept and design, editing the article, approval of the final version of the article.
N.M. Fedorov, L.N. Komarova, E.M. Frank: editing the article, approval of the final version of the article.
D.G. Dimitriadi, R.D. Novikov: study concept and design, editing the article.
D.S. Butenko, S.I. Gudz: editing the article.

ORCID авторов / ORCID of authors

С.А. Звезда / S.A. Zvezda: <https://orcid.org/0000-0003-3449-0549>
Д.С. Бутенко / D.S. Butenko: <https://orcid.org/0000-0003-2517-2151>
С.И. Гудзь / S.I. Gudz: <https://orcid.org/0009-0000-8903-0772>

Конфликт интересов. Авторы заявляют об отсутствии конфликта интересов.
Conflict of interest. The authors declare no conflict of interests.

Финансирование. Исследование проведено без спонсорской поддержки.
Funding. The study was performed without external funding.

Статья поступила: 20.08.2023. **Принята к публикации:** 01.09.2023.
Article submitted: 20.08.2023. **Accepted for publication:** 01.09.2023.

